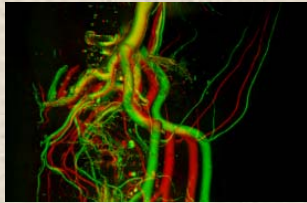
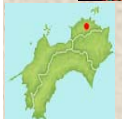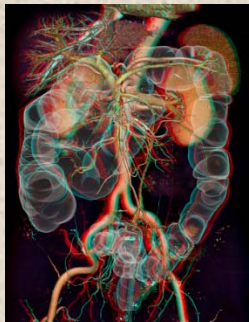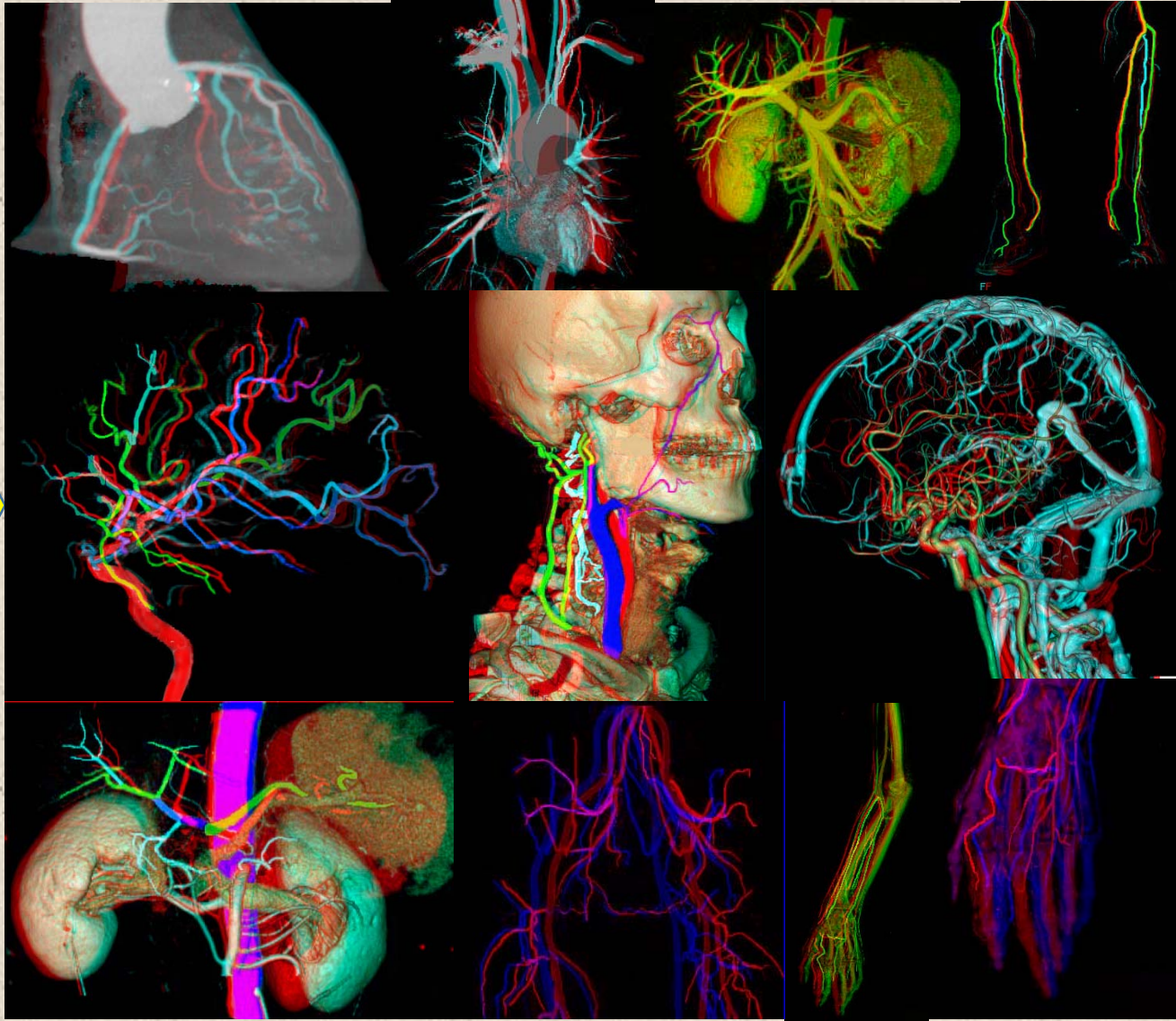



部位別ステレオ&カラーステレオ赤青メガネ3D血管解剖図



ステレオ赤青メガネ使用



監修 香川大学医学部 組織細胞生物学 教授 荒木 伸一
作成 香川大学医学部附属病院 放射線部 勢川 博雄

2016版  Kagawa University Hospital

序

この部位別ステレオカラー3D血管解剖図は、香川大学医学部附属病院放射線部・勢川博雄技師が、正常の人のCT画像を元に作成された3D(3次元)血管解剖図で、PCやタブレットの画面で、ステレオ立体視ができ当に立体像が浮かび上がるように観察できます。

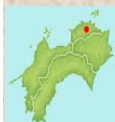CT (Computed Tomography:コンピュータ断層撮影)とは、人体にX線をあて、その透過X線を人体の周囲360°にわたって収集し、コンピュータでその画像を解析処理します。そうすることで、人体の内部の構造を断面(断層)として得ることができます。断層画像を積み重ねることで3次元画像(立体像)を作成することが出来ます。また、造影剤とよばれる薬剤を併用することで、血管や血流の豊富な臓器の構造を立体的にとらえることもでき、骨・臓器・血管の3次元的な位置関係を鮮明な画像で視覚的に読み取ることができます。今、比較的大きな病院などの臨床の現場においては、病気の診断や手術前の情報収集、治癒の確認などに欠かせない装置・技術として利用されています。医学教育の解剖学においては、人体の構造は、まず御献体頂いた貴重なご遺体を解剖させていただき膨大な時間をかけて内臓、筋肉、血管や神経を剖出することで学んでいきます。しかし、医師にとってもこのような解剖実習は学生時代にせいぜい1度か2度しか経験することができません。また、医学生以外は、2次元的な印刷物の図からしか学ぶことはできません。

このCT血管解剖図は、正常の生きた人体内での血管走行、形態、骨、臓器との立体的な位置関係を忠実に表しているものです。解剖実習では剖出できなかった表層から深層までの繋がった立体構造を、容易に描出することができ、目的によっては解剖実習以上の情報が得られると思います。医学生だけでなく医師やパラメディカル医療従事者にとって大変充実した内容の教材になることと信じております。

香川大学医学部組織細胞生物学 教授 荒木伸一

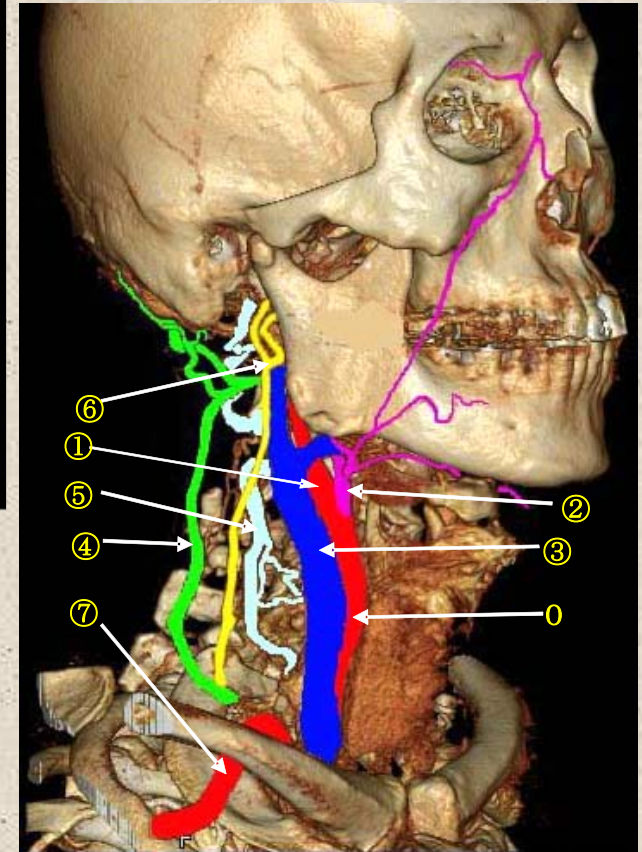
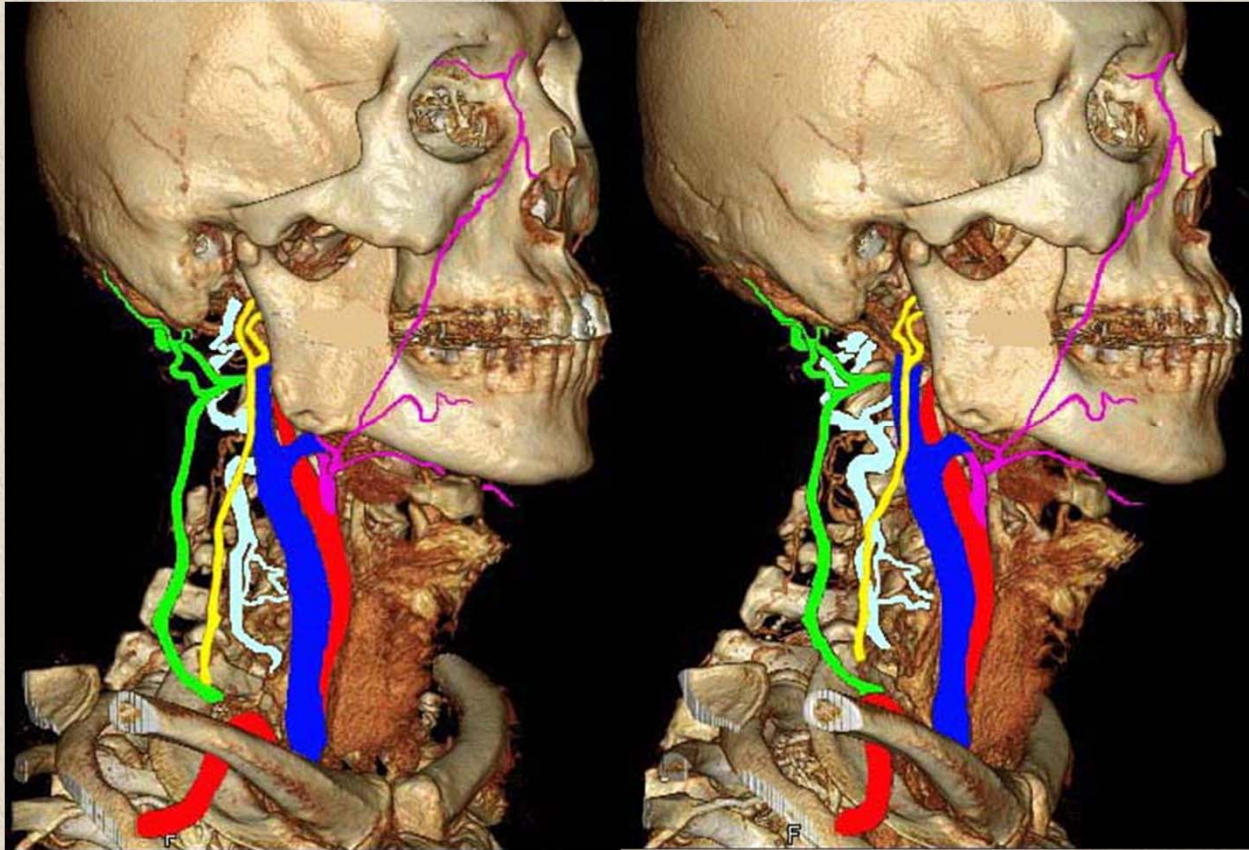
2016年5月19日

*このプロジェクトは、香川大学倫理委員会の承認をうけて実施されています。

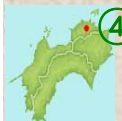

頭頸部

ステレオ解剖

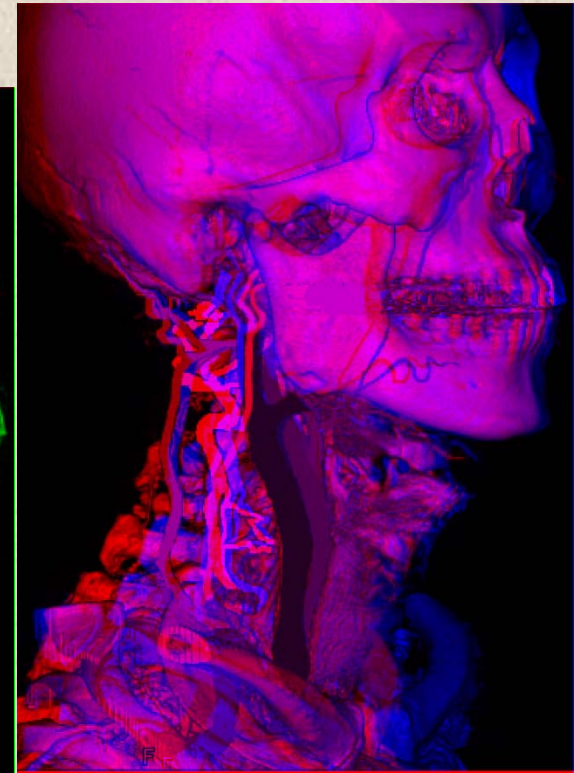
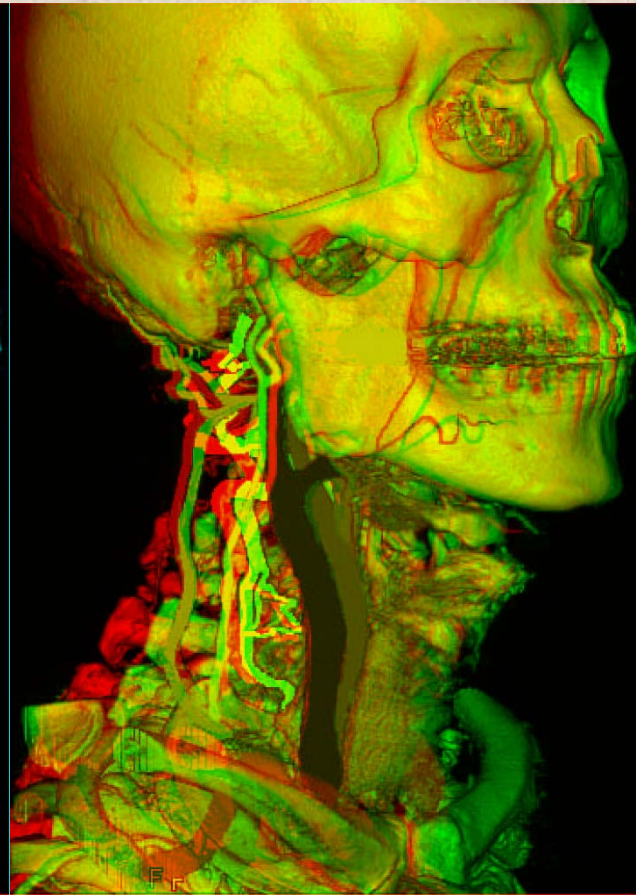
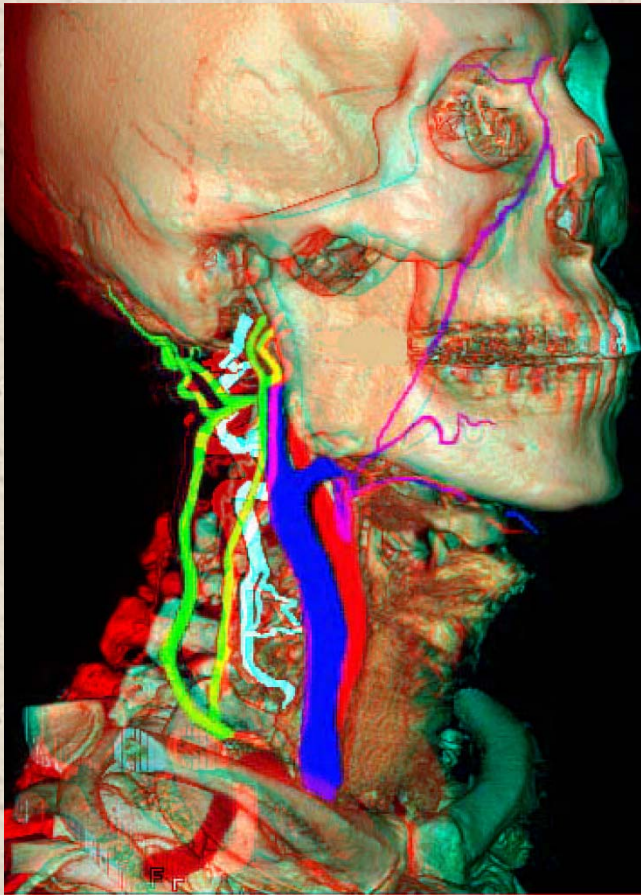


- 0 右総頸動脈
common carotid artery
- ① 右内頸動脈
right internal carotid artery
- ② 右外頸動脈
right external carotid artery
- ③ 内頸静脈
internal jugular vein
- ④ 外頸静脈
external jugular vein
- ⑤ 深頸静脈
deep cervical vein
- ⑥ 顎静脈
maxillary veins
- ⑦ 右鎖骨下動脈
Right subclavian artery
(第一肋骨側縁で腋窩動脈につづく)



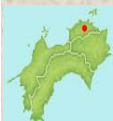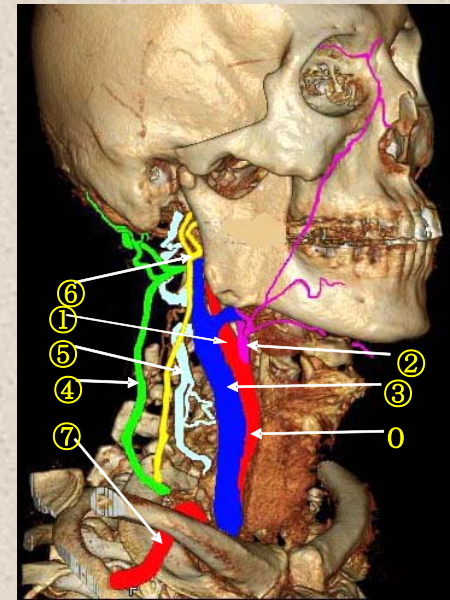
頭頸部

ステレオ赤青メガネ使用



- 0 右総頸動脈
common carotid artery
- ① 右内頸動脈
right internal carotid artery
- ② 右外頸動脈
right external carotid artery
- ③ 内頸静脈
internal jugular vein
- ④ 外頸静脈
external jugular vein

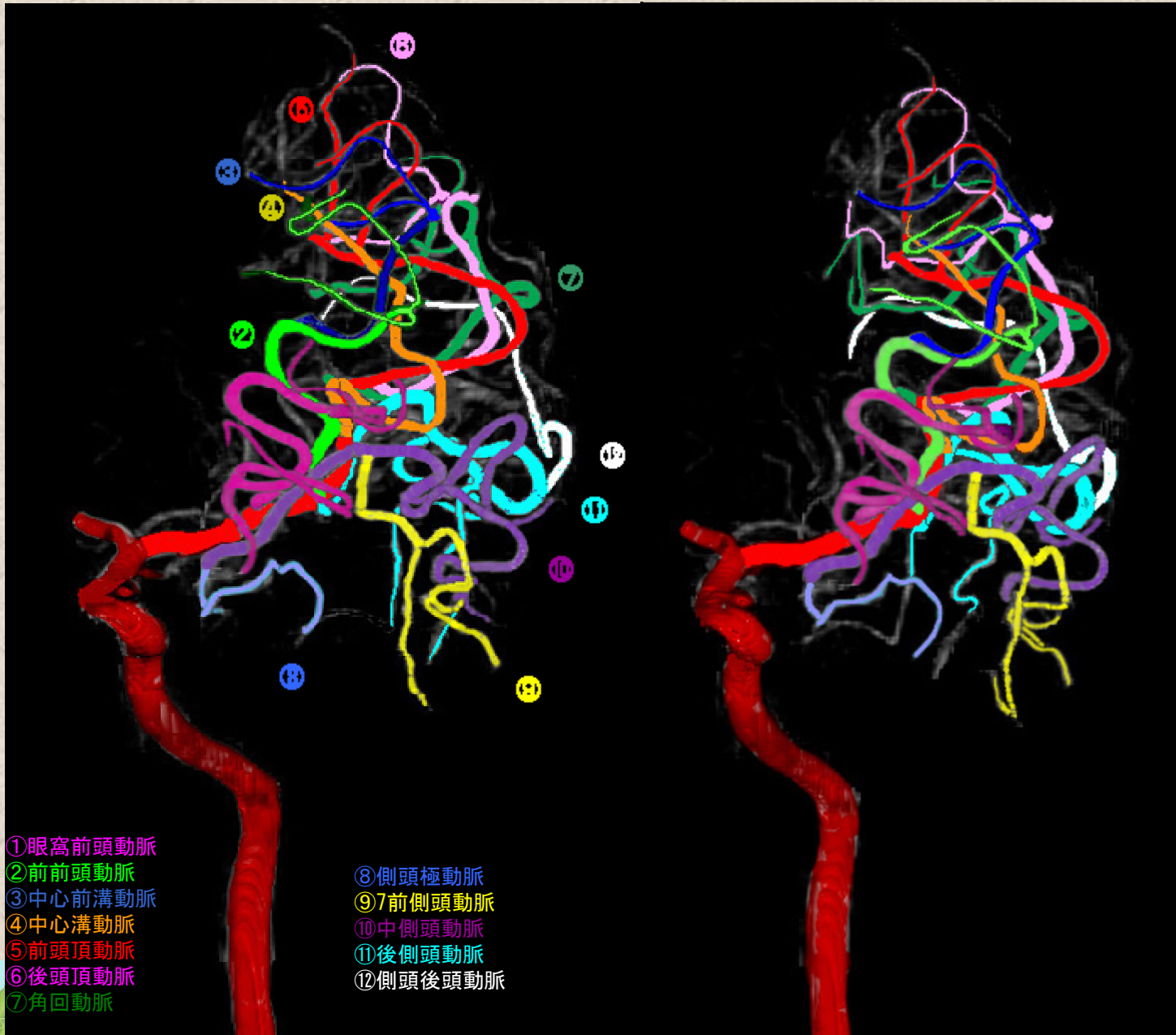
- ⑤ 深頸静脈
deep cervical vein
- ⑥ 顎静脈
maxillary veins
- ⑦ 右鎖骨下動脈
Right subclavian artery
(第一肋骨側縁で腋窩動脈につづく)



頭部

ステレオ視

中大脳動脈 正面



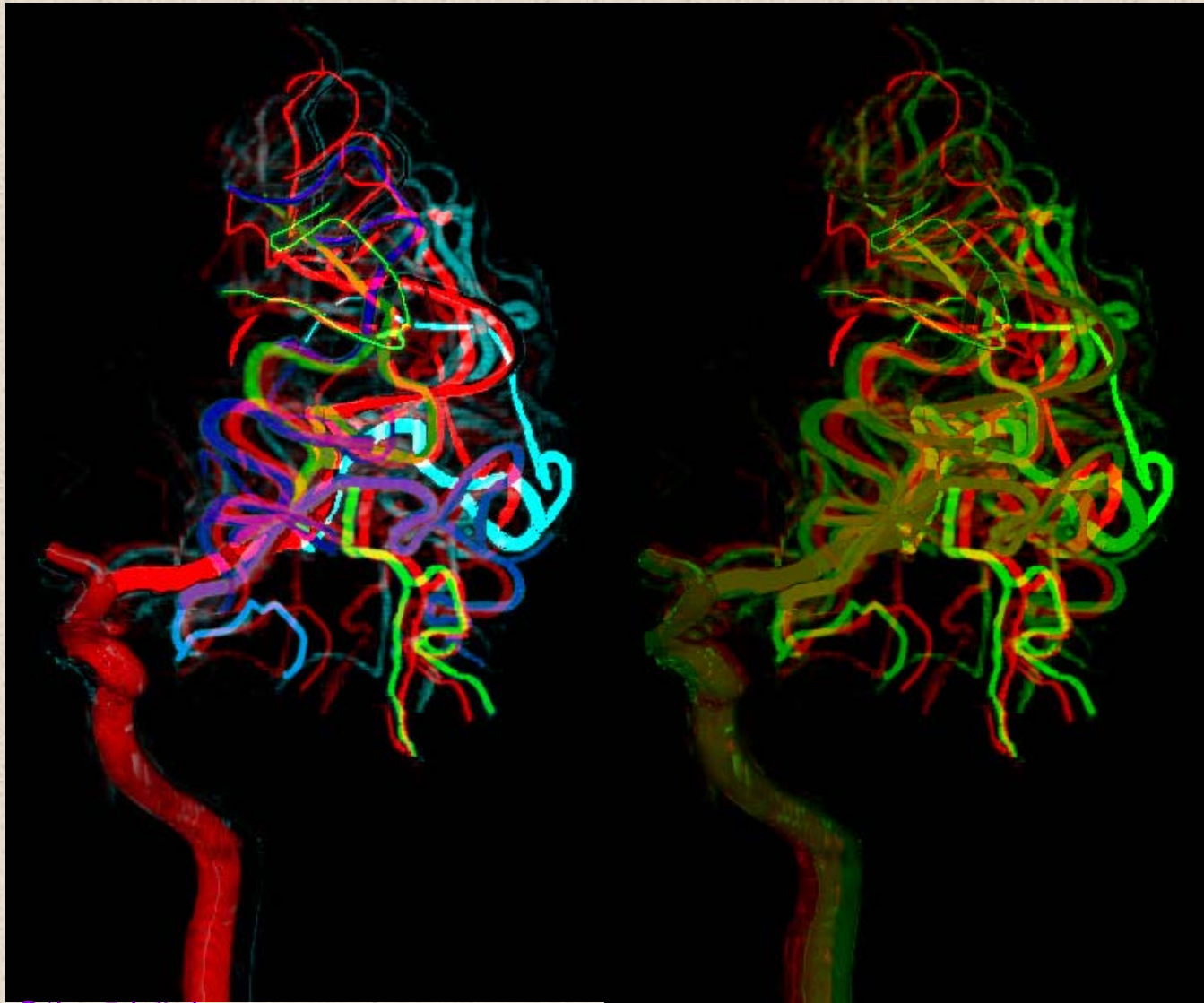
- ①前頭眼窩動脈
frontorbital artery
- ②前前頭動脈
prefrontal artery
- ③中心前溝動脈
prerolandic artery
- ④中心溝動脈
rolandic artery
- ⑤前頭頂動脈
anterior parietal artery
- ⑥後頭頂動脈
posterior parietal artery
- ⑦角回動脈
angular artery
- ⑧側頭極動脈
temporal polar artery
- ⑨前側頭動脈
anterior temporal artery
- ⑩中側頭動脈
middle temporal artery
- ⑪後側頭動脈
posterior temporal artery
- ⑫側頭後頭動脈
temporooccipital artery

- ①眼窩前頭動脈
- ②前前頭動脈
- ③中心前溝動脈
- ④中心溝動脈
- ⑤前頭頂動脈
- ⑥後頭頂動脈
- ⑦角回動脈
- ⑧側頭極動脈
- ⑨前側頭動脈
- ⑩中側頭動脈
- ⑪後側頭動脈
- ⑫側頭後頭動脈

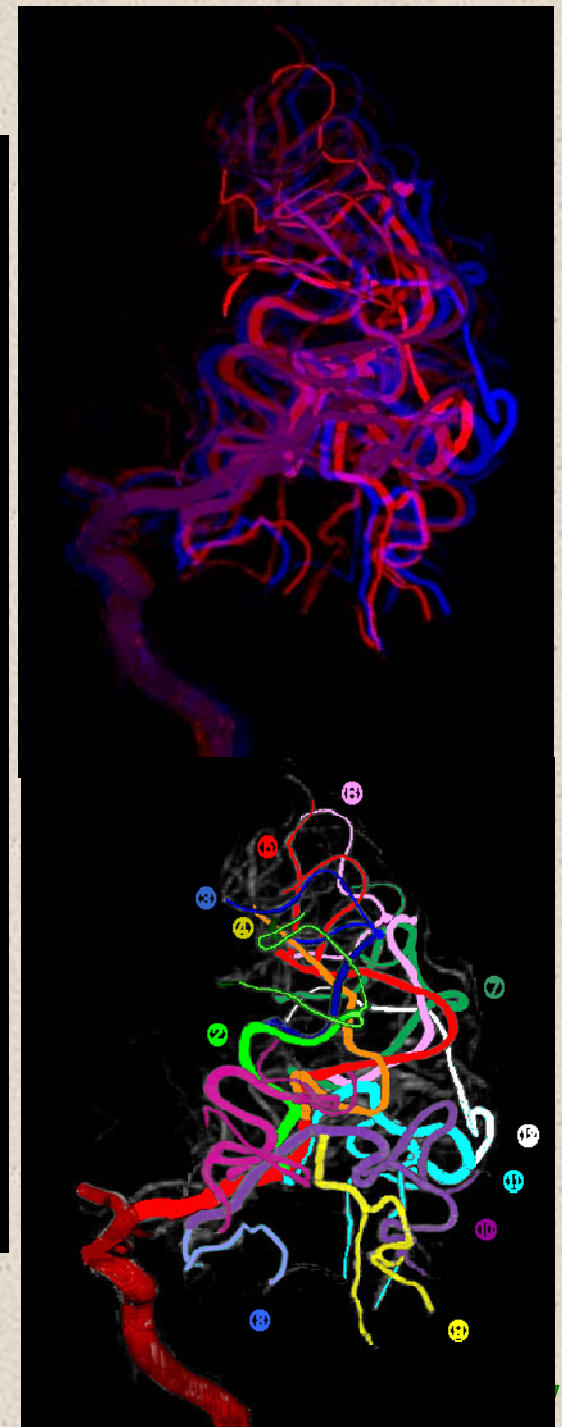
頭部

ステレオ赤青メガネ使用

中大脳動脈 正面



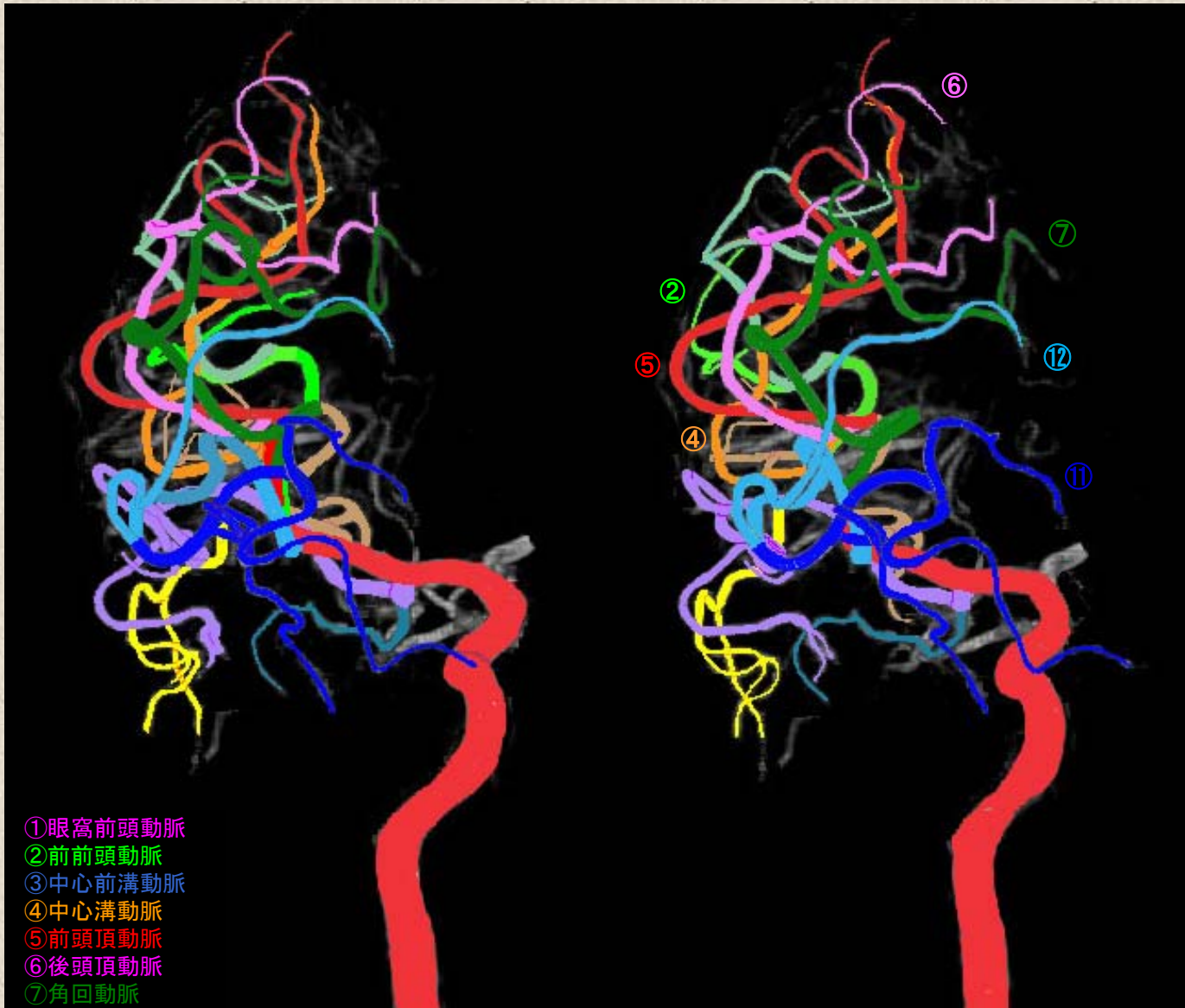
- | | | |
|---------------------------------|----------------------------------|----------------------------------|
| ①前頭眼窩動脈 frontorbital artery | ⑥後頭頂動脈 posterior parietal artery | ⑪後側頭動脈 posterior temporal artery |
| ②前前頭動脈 prefrontal artery | ⑦角回動脈 angular artery | ⑫側頭後頭動脈 temporooccipital artery |
| ③中心前溝動脈 prerolandic artery | ⑧側頭極動脈 temporal polar artery | |
| ④中心溝動脈 rolandic artery | ⑨前側頭動脈 anterior temporal artery | |
| ⑤前頭頂動脈 anterior parietal artery | ⑩中側頭動脈 middle temporal artery | |



頭部

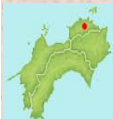ステレオ視

中大脳動脈 後面



- ①眼窩前頭動脈
- ②前前頭動脈
- ③中心前溝動脈
- ④中心溝動脈
- ⑤前頭頂動脈
- ⑥後頭頂動脈
- ⑦角回動脈

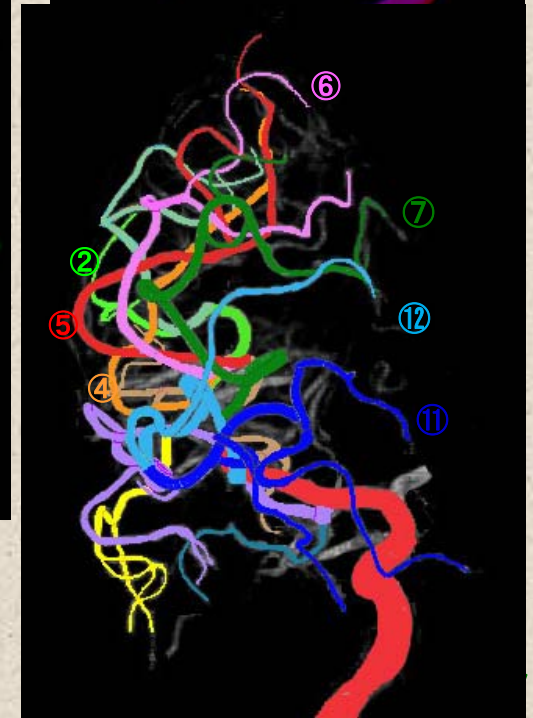
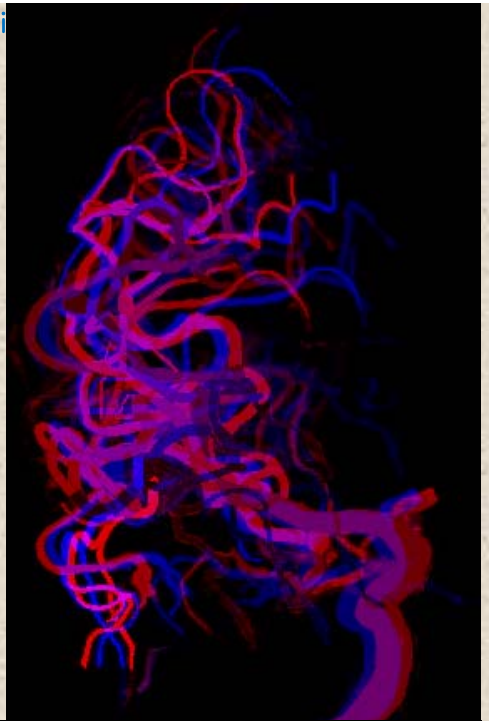
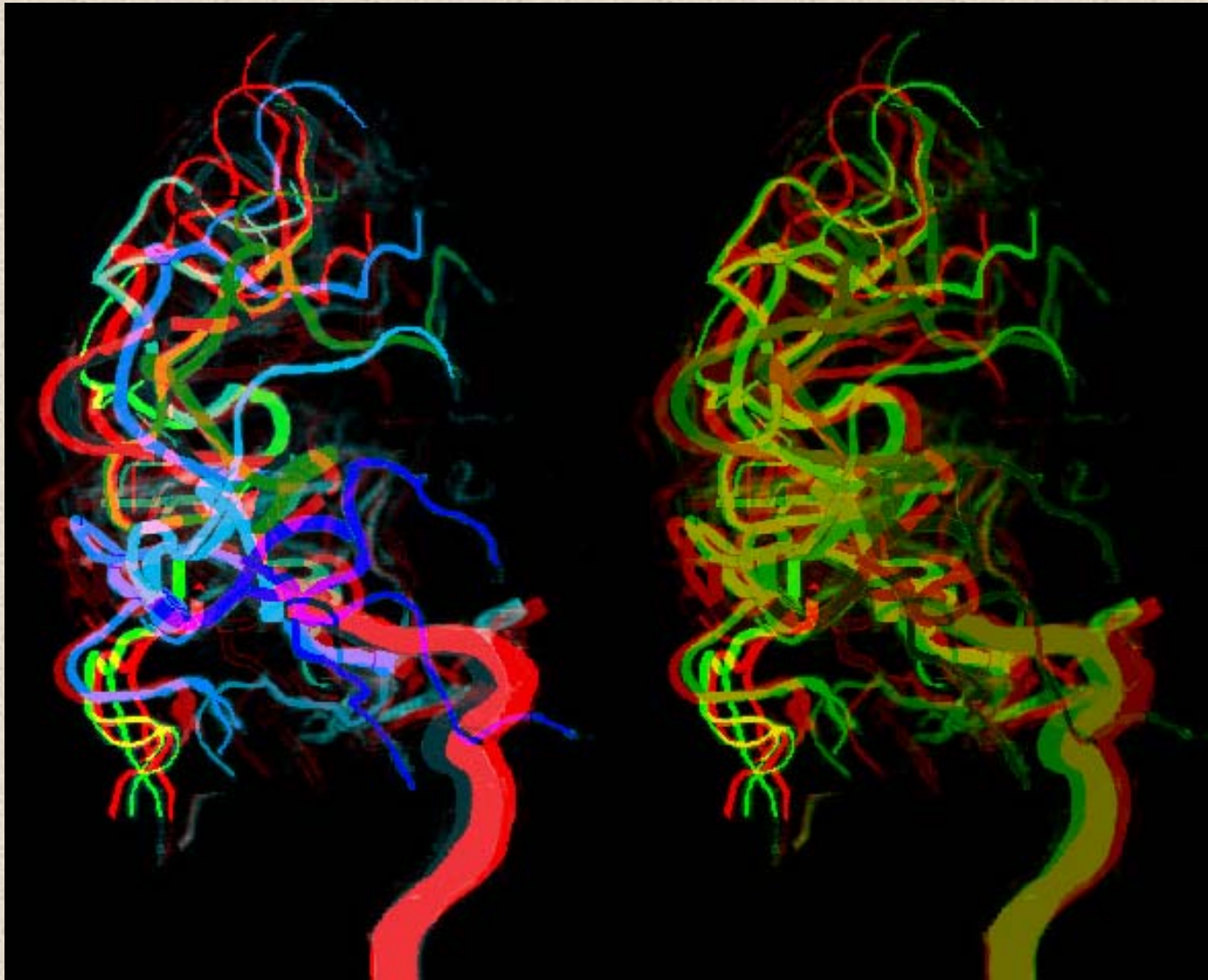
- ①前頭眼窩動脈
frontorbital artery
- ②前前頭動脈
prefrontal artery
- ③中心前溝動脈
prerolandic artery
- ④中心溝動脈
rolandic artery
- ⑤前頭頂動脈
anterior parietal artery
- ⑥後頭頂動脈
posterior parietal artery
- ⑦角回動脈
angular artery
- ⑧側頭極動脈
temporal polar artery
- ⑨前側頭動脈
anterior temporal artery
- ⑩中側頭動脈
middle temporal artery
- ⑪後側頭動脈
posterior temporal artery
- ⑫側頭後頭動脈
temporooccipital artery



頭部

ステレオ赤青メガネ使用

中大脳動脈 後面

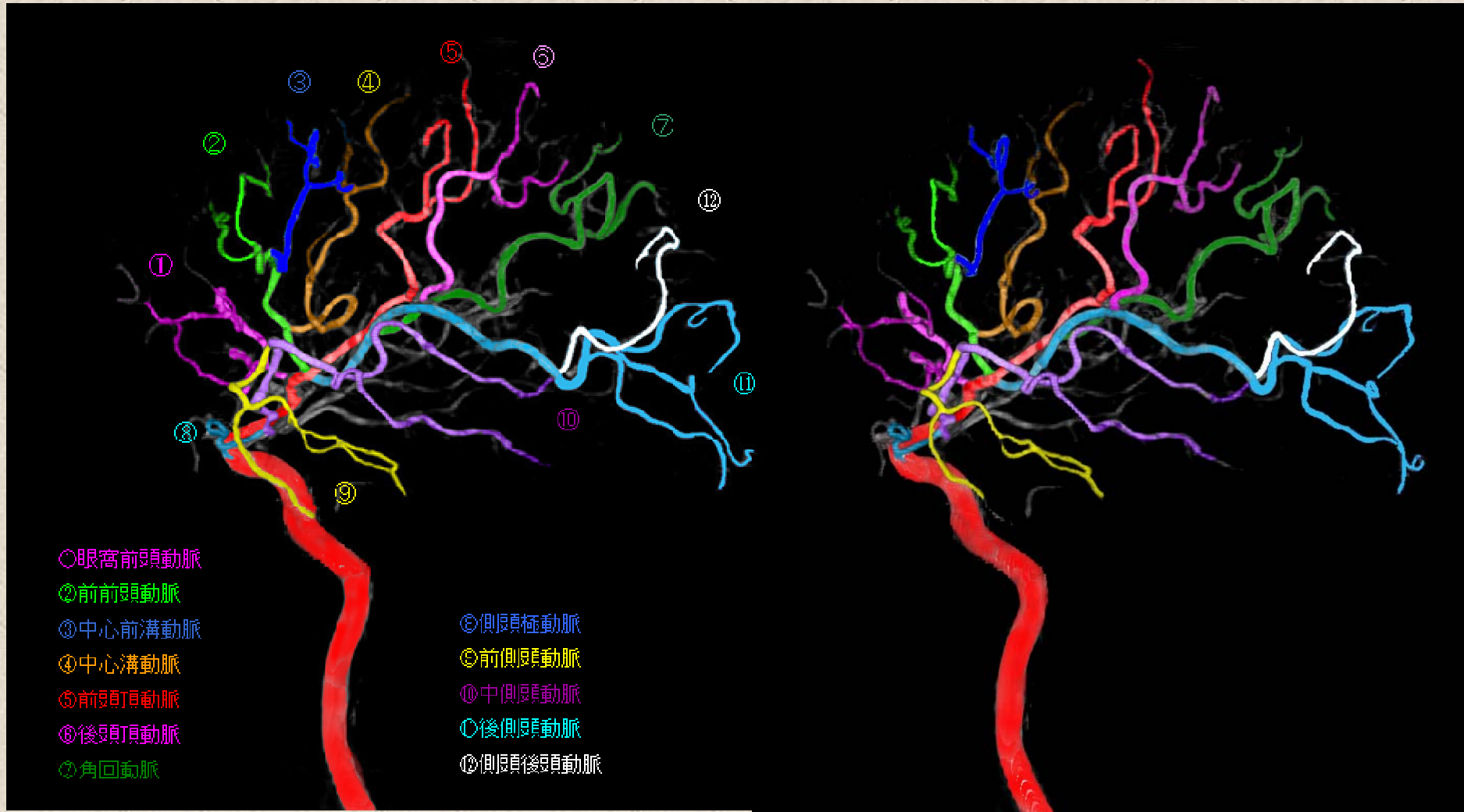


- | | | |
|---------------------------------|----------------------------------|----------------------------------|
| ①前頭眼窩動脈 frontorbital artery | ⑥後頭頂動脈 posterior parietal artery | ⑪後側頭動脈 posterior temporal artery |
| ②前前頭動脈 prefrontal artery | ⑦角回動脈 angular artery | ⑫側頭後頭動脈 temporooccipital artery |
| ③中心前溝動脈 prerolandic artery | ⑧側頭極動脈 temporal polar artery | |
| ④中心溝動脈 rolandic artery | ⑨前側頭動脈 anterior temporal artery | |
| ⑤前頭頂動脈 anterior parietal artery | ⑩中側頭動脈 middle temporal artery | |

頭部

ステレオ視

中大脳動脈 側面



- ① 眼窩前頭動脈
- ② 前前頭動脈
- ③ 中心前溝動脈
- ④ 中心溝動脈
- ⑤ 前頭頂動脈
- ⑥ 後頭頂動脈
- ⑦ 角回動脈
- ⑧ 側頭極動脈
- ⑨ 前側頭動脈
- ⑩ 中側頭動脈
- ⑪ 後側頭動脈
- ⑫ 側頭後頭動脈

- ① 前頭眼窩動脈 frontorbital artery
- ② 前前頭動脈 prefrontal artery
- ③ 中心前溝動脈 prerolandic artery
- ④ 中心溝動脈 rolandic artery
- ⑤ 前頭頂動脈 anterior parietal artery

- ⑥ 後頭頂動脈 posterior parietal artery
- ⑦ 角回動脈 angular artery
- ⑧ 側頭極動脈 temporal polar artery
- ⑨ 前側頭動脈 anterior temporal artery
- ⑩ 中側頭動脈 middle temporal artery

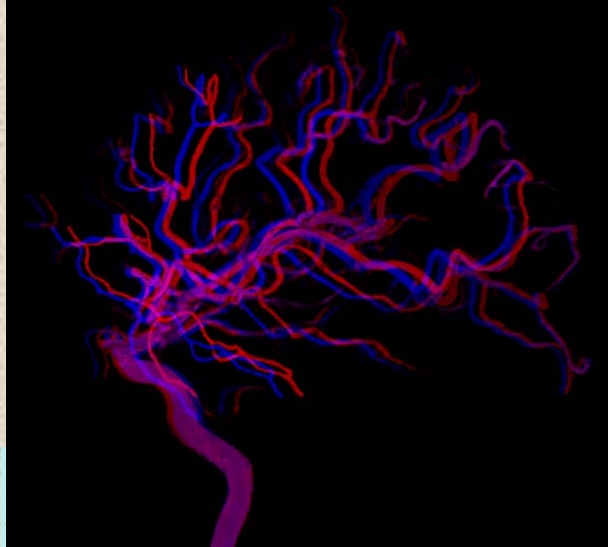
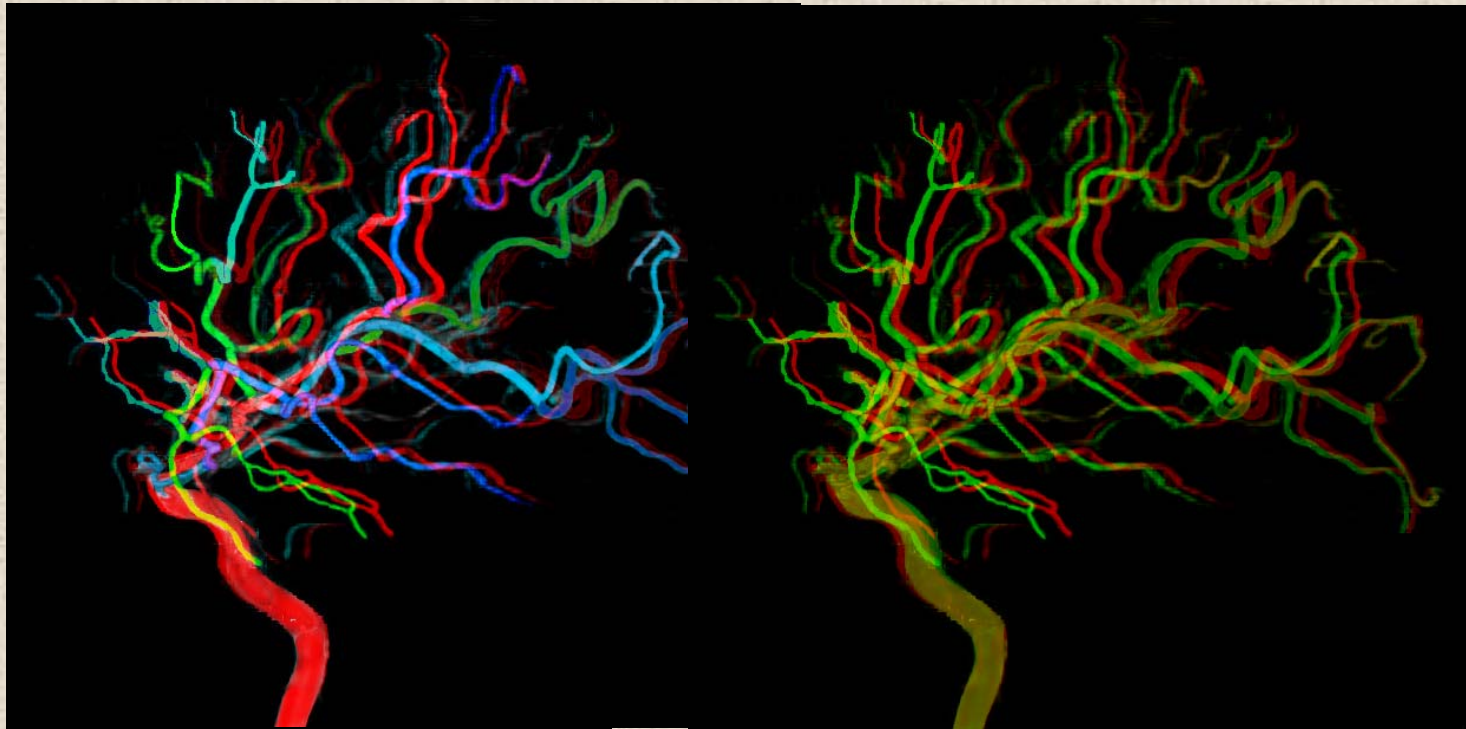
- ⑪ 後側頭動脈 posterior temporal artery
- ⑫ 側頭後頭動脈 temporooccipital artery



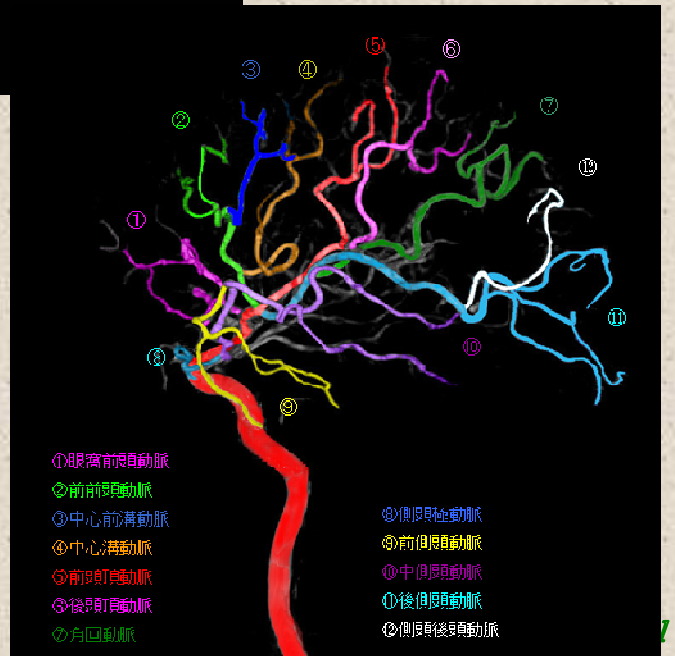
頭部

ステレオ赤青メガネ使用

中大脳動脈 側面



- ①前頭眼窩動脈 frontorbital artery
- ②前前頭動脈 prefrontal artery
- ③中心前溝動脈 prerolandic artery
- ④中心溝動脈 rolandic artery
- ⑤前頭頂動脈 anterior parietal artery
- ⑥後頭頂動脈 posterior parietal artery
- ⑦角回動脈 angular artery
- ⑧側頭極動脈 temporal polar artery
- ⑨前側頭動脈 anterior temporal artery
- ⑩中側頭動脈 middle temporal artery
- ⑪後側頭動脈 posterior temporal artery
- ⑫側頭後頭動脈 temporooccipital artery



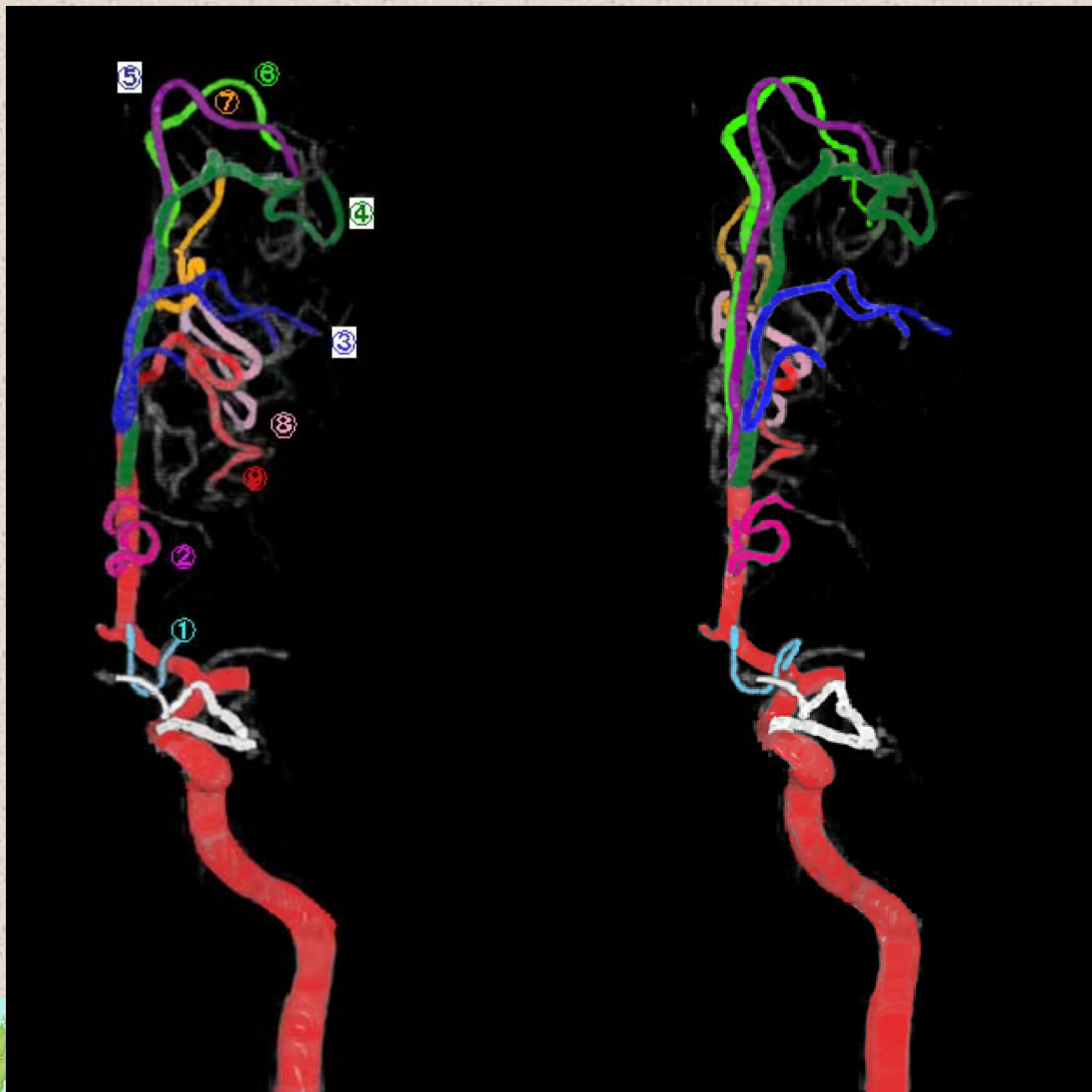
- ①眼窩前頭動脈
- ②前前頭動脈
- ③中心前溝動脈
- ④中心溝動脈
- ⑤前側頭動脈
- ⑥後側頭動脈
- ⑦角回動脈

- ⑧側頭極動脈
- ⑨前側頭動脈
- ⑩中側頭動脈
- ⑪後側頭動脈
- ⑫側頭後頭動脈

頭部

ステレオ視

前大脳動脈 正面

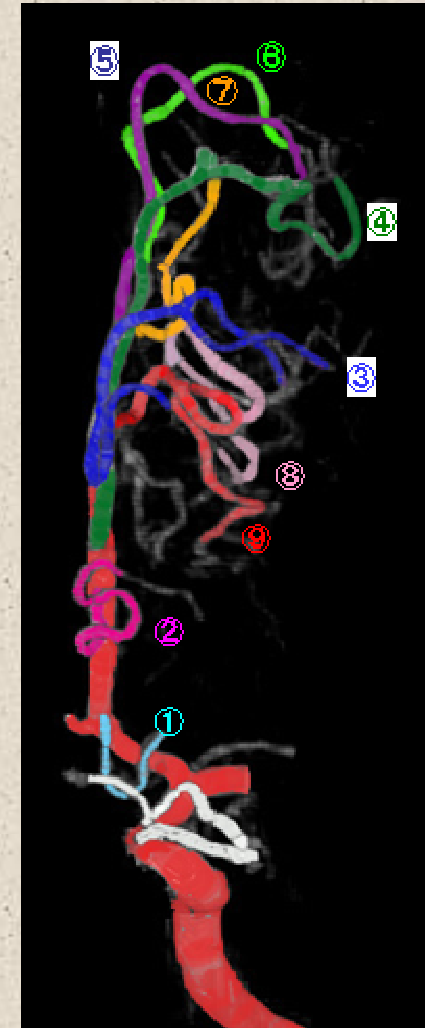
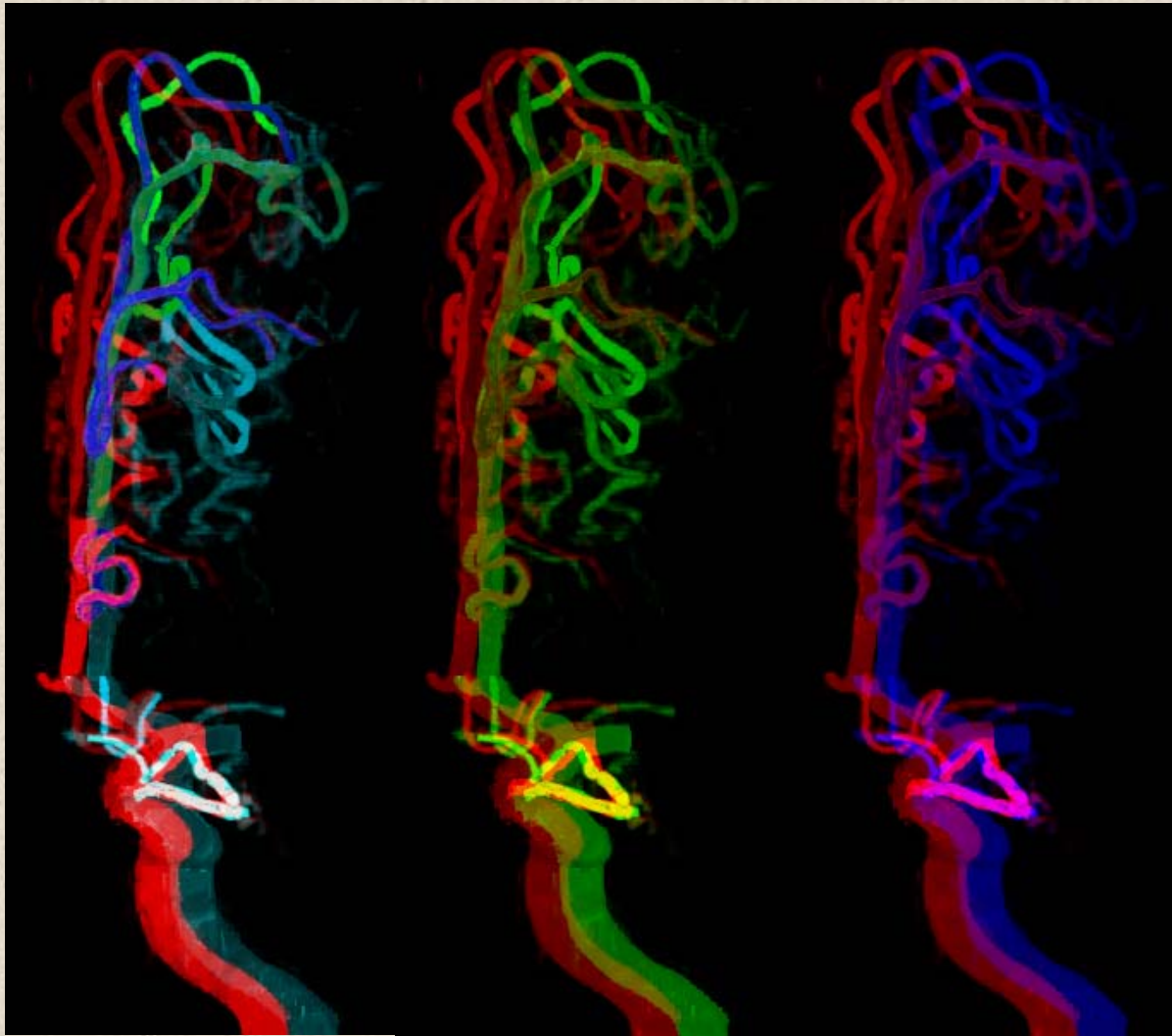


- ① 内側前頭底動脈
anterior internal frontal artery
- ② 前頭極動脈
frontpolar artery
- ③ 前内前頭動脈
anterior internal frontal artery
- ④ 中内前頭動脈
middle internal frontal artery
- ⑤ 後内前頭動脈
posterior internal frontal artery
- ⑥ 中心傍動脈
paracentral artery
- ⑦ 上内頭頂動脈
superior internal parietal artery
- ⑧ 下内頭頂動脈
inferior internal parietal artery
- ⑨ 脳梁周囲動脈
pericallosal artery
- ⑩ 眼動脈
Ophthalmic artery

頭部

ステレオ赤青メガネ使用

前大脳動脈 正面



- ① 内側前頭底動脈
anterior internal frontal artery
- ② 前頭極動脈 frontopolar artery
- ③ 前内前頭動脈
anterior internal frontal artery

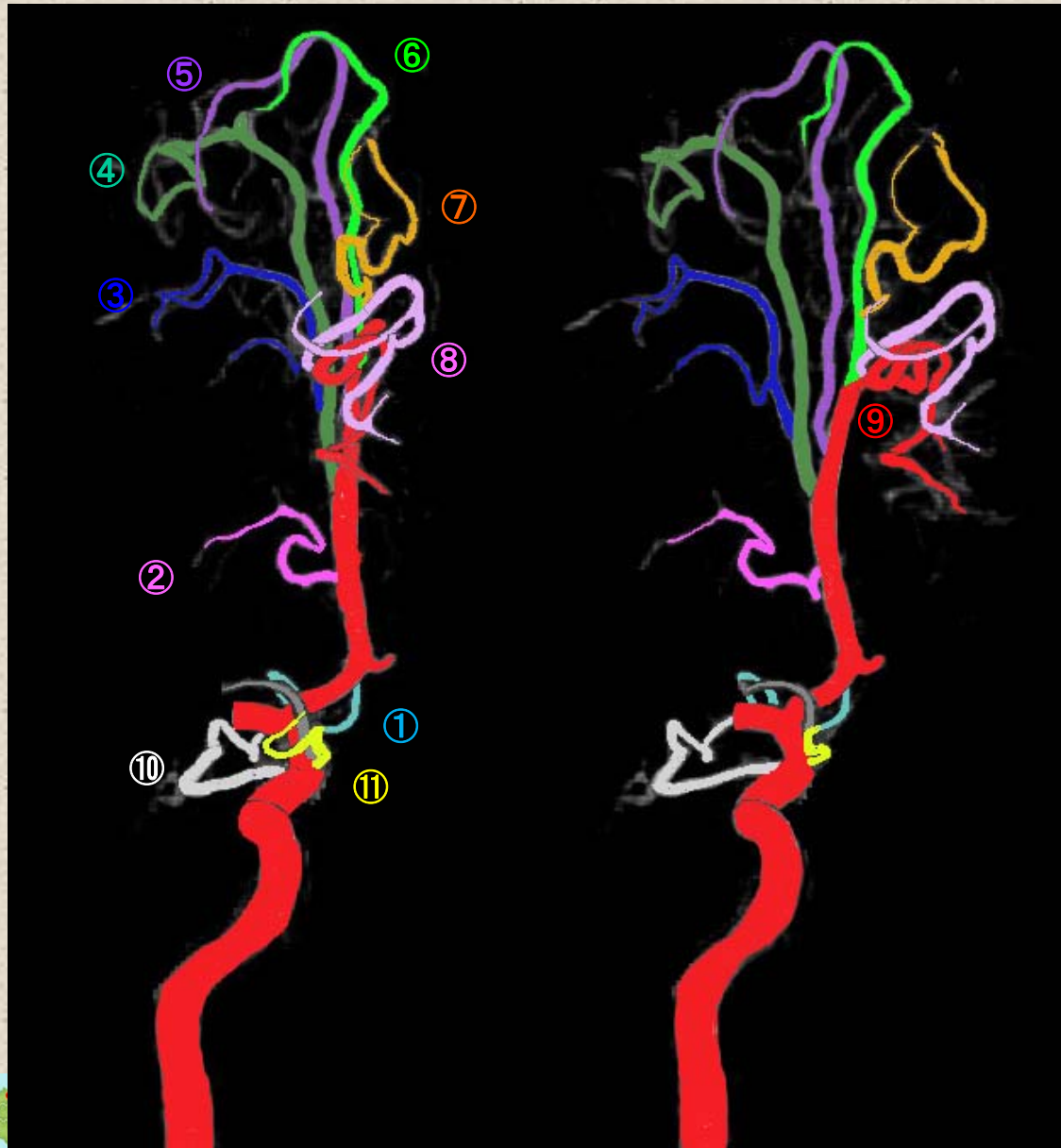
- ④ 中内前頭動脈
middle internal frontal artery
- ⑤ 後内前頭動脈
posterior internal frontal artery
- ⑥ 中心傍動脈 paracentral artery

- ⑦ 上内頭頂動脈 superior internal parietal artery
- ⑧ 下内頭頂動脈 inferior internal parietal artery
- ⑨ 脳梁周回動脈 pericallosal artery
- ⑩ 眼動脈 Ophthalmic artery

頭部

ステレオ視

前大脳動脈 後面

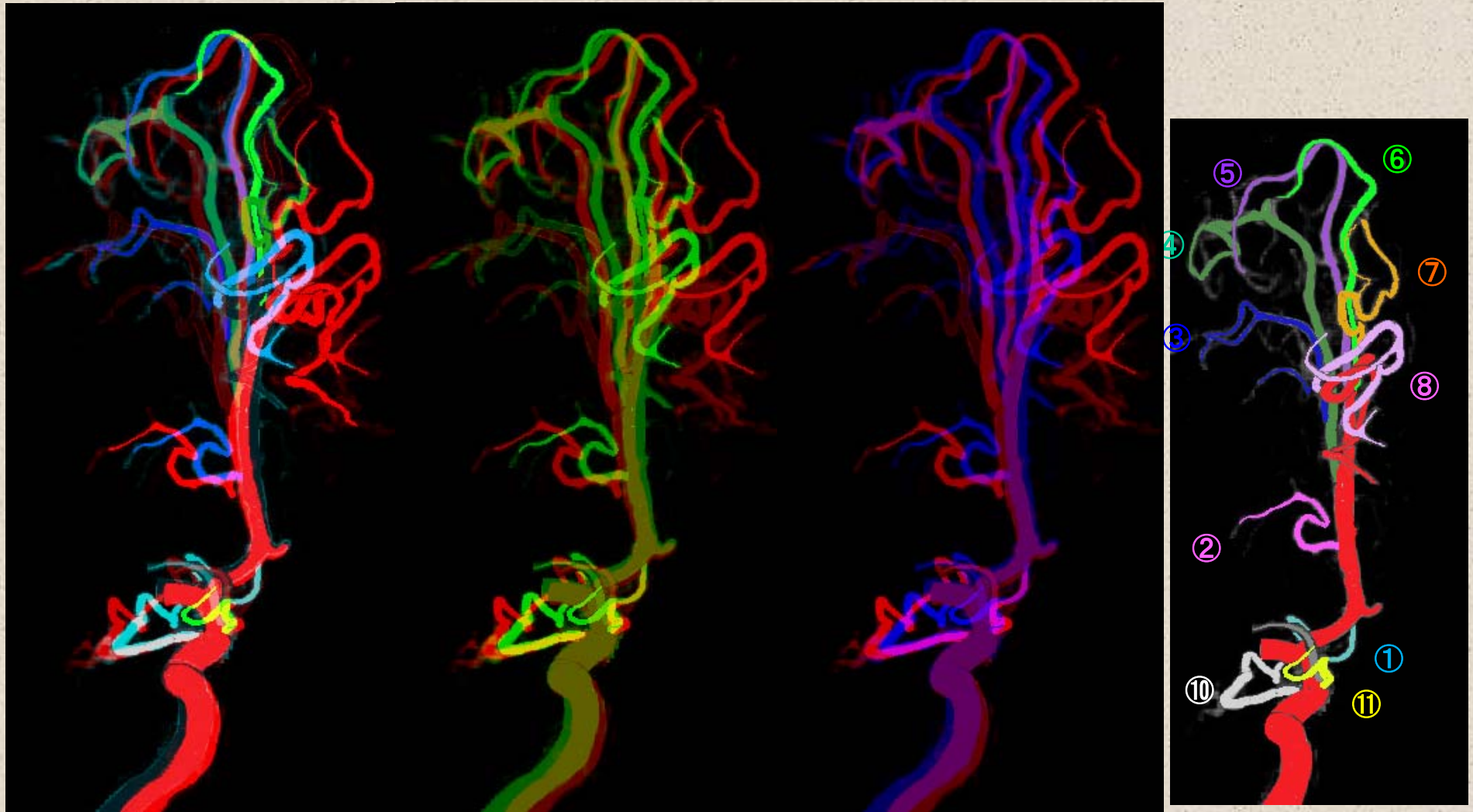


- ① 内側前頭底動脈
anterior internal frontal artery
- ② 前頭極動脈
frontopolar artery
- ③ 前内前頭動脈
anterior internal frontal artery
- ④ 中内前頭動脈
middle internal frontal artery
- ⑤ 後内前頭動脈
posterior internal frontal artery
- ⑥ 中心傍動脈
paracentral artery
- ⑦ 上内頭頂動脈
superior internal parietal artery
- ⑧ 下内頭頂動脈
inferior internal parietal artery
- ⑨ 脳梁周囲動脈
pericallosal artery
- ⑩ 眼動脈
Ophthalmic artery
- ⑪ 前脈絡叢
anterior choroidal artery

頭部

ステレオ赤青メガネ使用

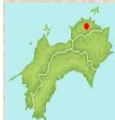前大脳動脈 後面



- ① 内側前頭底動脈
anterior internal frontal artery
- ② 前頭極動脈 frontopolar artery
- ③ 前内前頭動脈
anterior internal frontal artery

- ④ 中内前頭動脈
middle internal frontal artery
- ⑤ 後内前頭動脈
posterior internal frontal artery
- ⑥ 中心傍動脈 paracentral artery

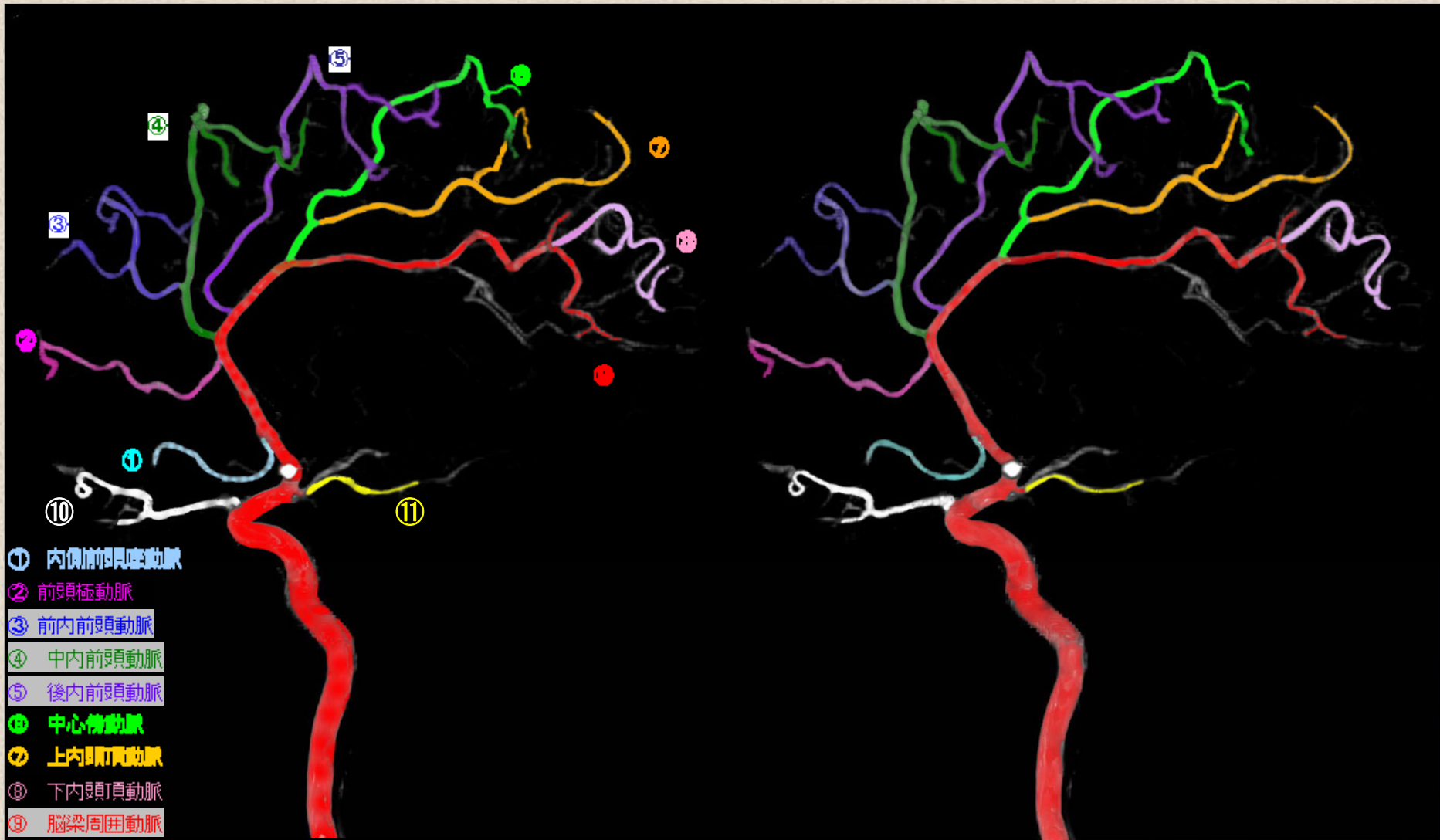
- ⑦ 上内頭頂動脈 superior internal parietal artery
- ⑧ 下内頭頂動脈 inferior internal parietal artery
- ⑨ 脳梁周囲動脈 pericallosal artery
- ⑩ 眼動脈 Ophthalmic artery



頭部

ステレオ視

前大脳動脈 側面



- ① 内側前頭底動脈
- ② 前頭極動脈
- ③ 前内前頭動脈
- ④ 中内前頭動脈
- ⑤ 後内前頭動脈
- ⑥ 中心傍動脈
- ⑦ 上内頭頂動脈
- ⑧ 下内頭頂動脈
- ⑨ 脳梁周囲動脈

- ① 内側前頭底動脈 anterior internal frontal artery
- ② 前頭極動脈 frontopolar artery
- ③ 前内前頭動脈 anterior internal frontal artery
- ④ 中内前頭動脈 middle internal frontal artery
- ⑤ 後内前頭動脈 posterior internal frontal artery

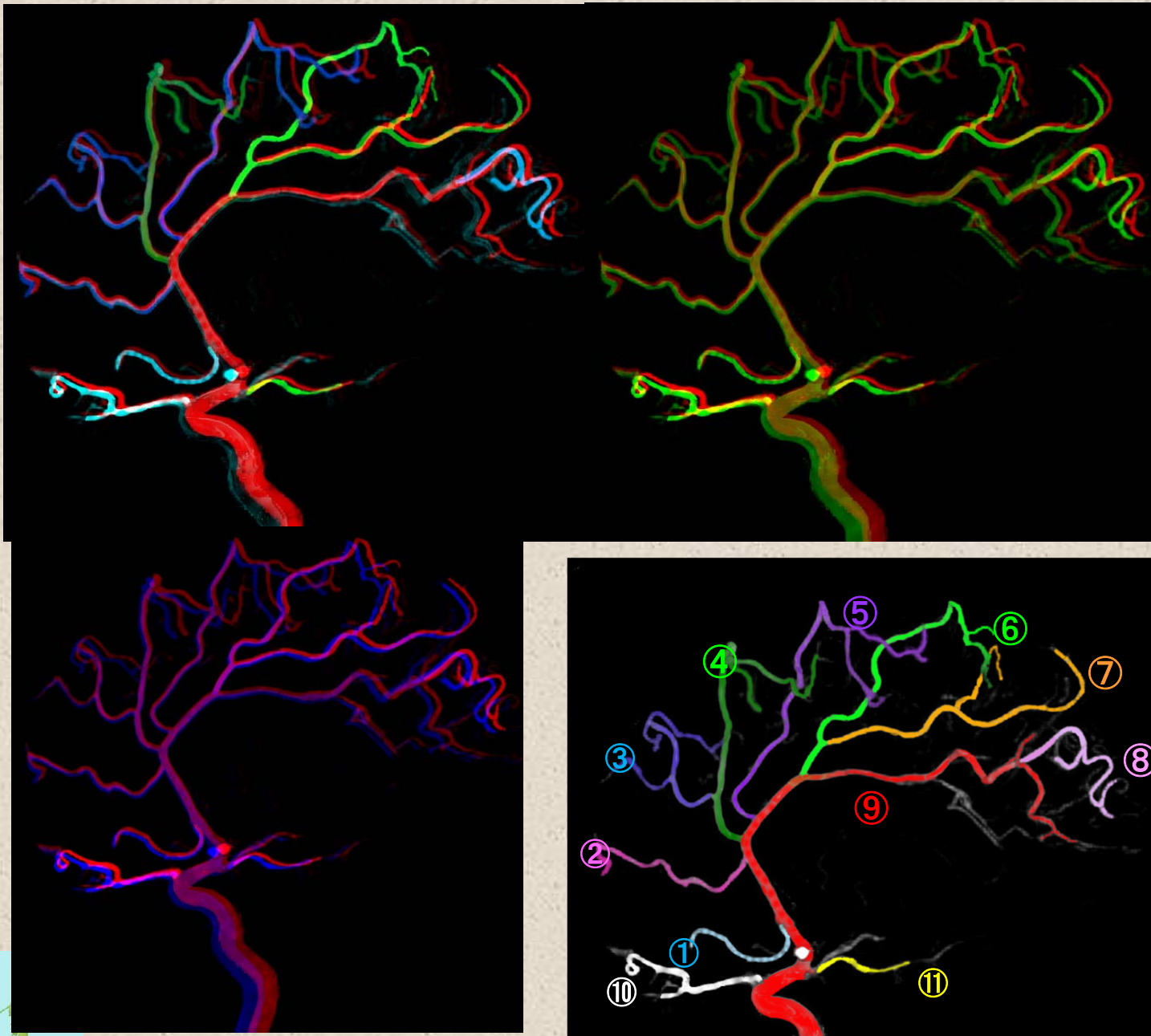
- ⑥ 中心傍動脈 paracentral artery
- ⑦ 上内頭頂動脈 superior internal parietal artery
- ⑧ 下内頭頂動脈 inferior internal parietal artery
- ⑨ 脳梁周囲動脈 pericallosal artery
- ⑩ 眼動脈 Ophthalmic artery

- ⑪ 前脈絡叢 anterior choroidal artery

頭部

ステレオ赤青メガネ使用

前大脳動脈 側面

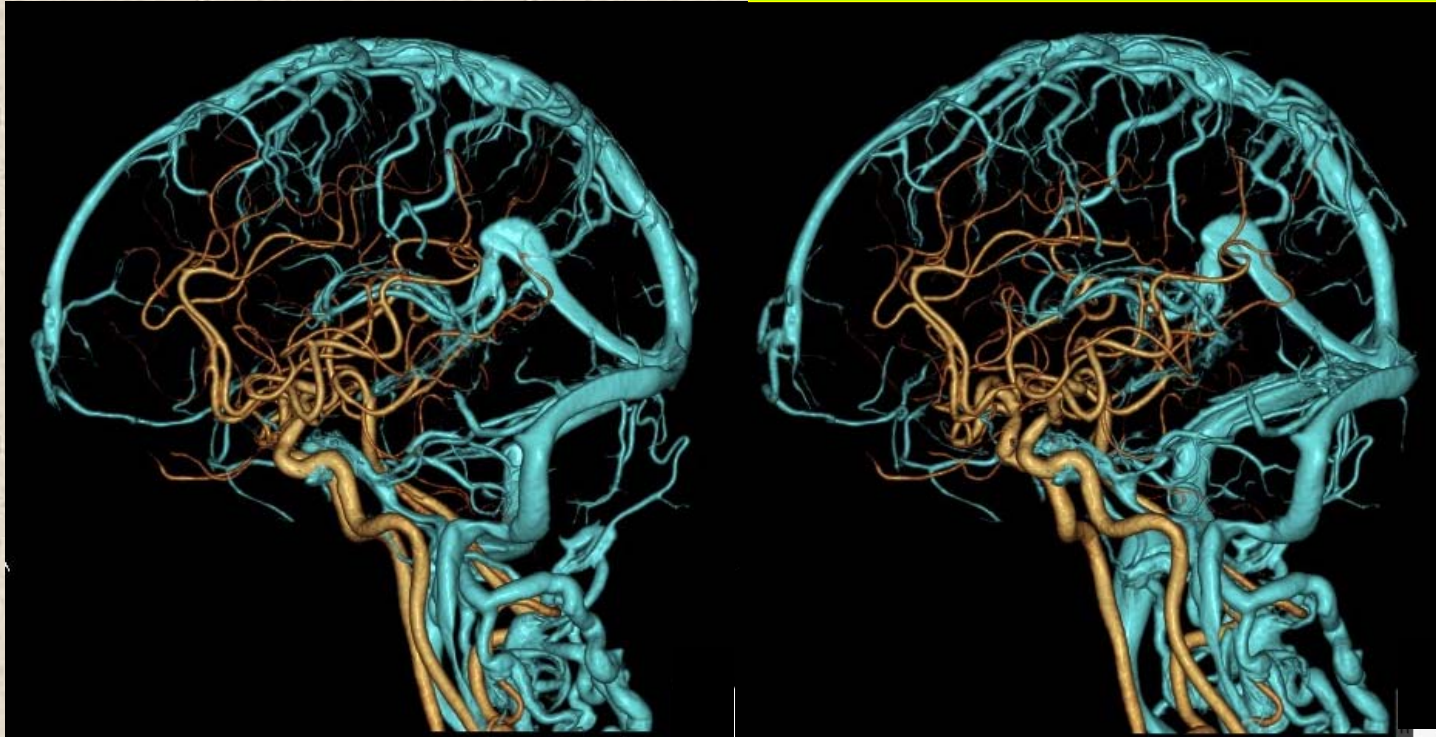


- ① 内側前頭底動脈
anterior internal frontal artery
- ② 前頭極動脈
frontopolar artery
- ③ 前内前頭動脈
anterior internal frontal artery
- ④ 中内前頭動脈
middle internal frontal artery
- ⑤ 後内前頭動脈
posterior internal frontal artery
- ⑥ 中心傍動脈
paracentral artery
- ⑦ 上内頭頂動脈
superior internal parietal artery
- ⑧ 下内頭頂動脈
inferior internal parietal artery
- ⑨ 脳梁周囲動脈
pericallosal artery
- ⑩ 眼動脈
Ophthalmic artery
- ⑪ 前脈絡叢
anterior choroidal artery

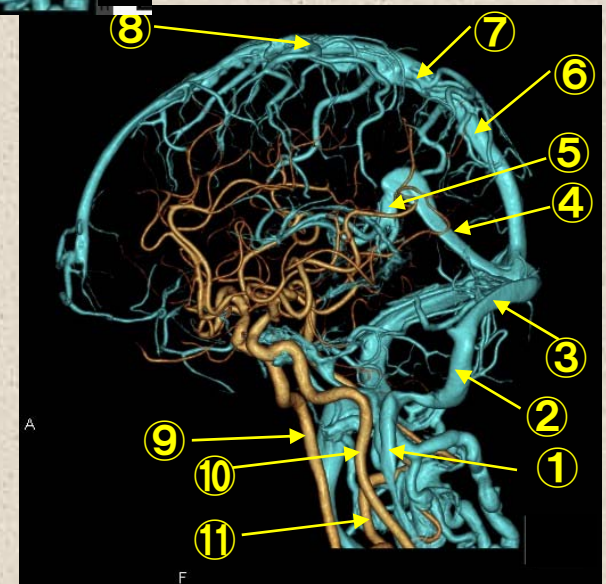
頭部

ステレオ視

動脈と静脈の位置関係 側面

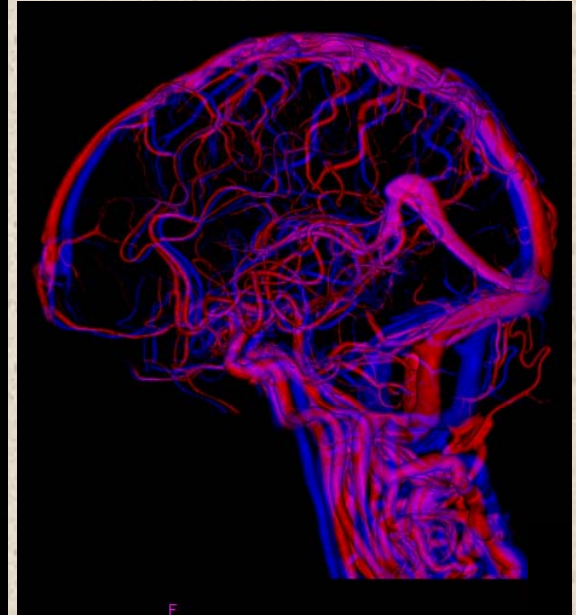
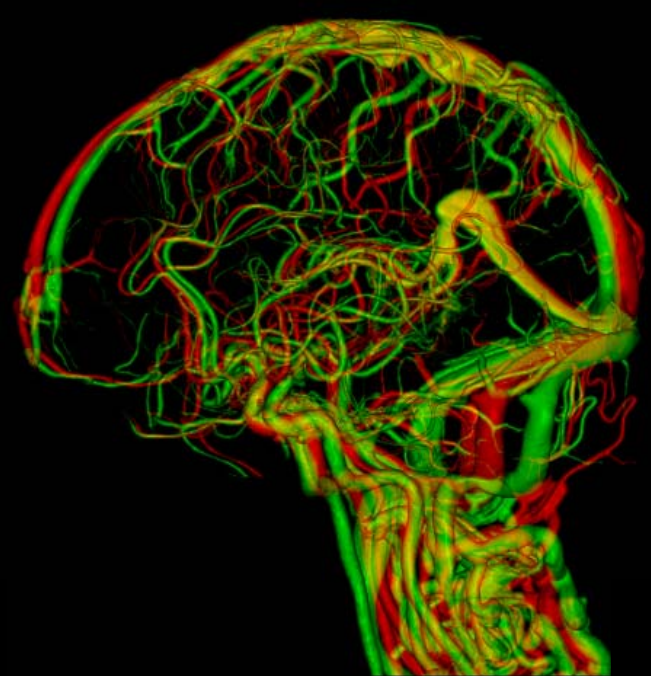
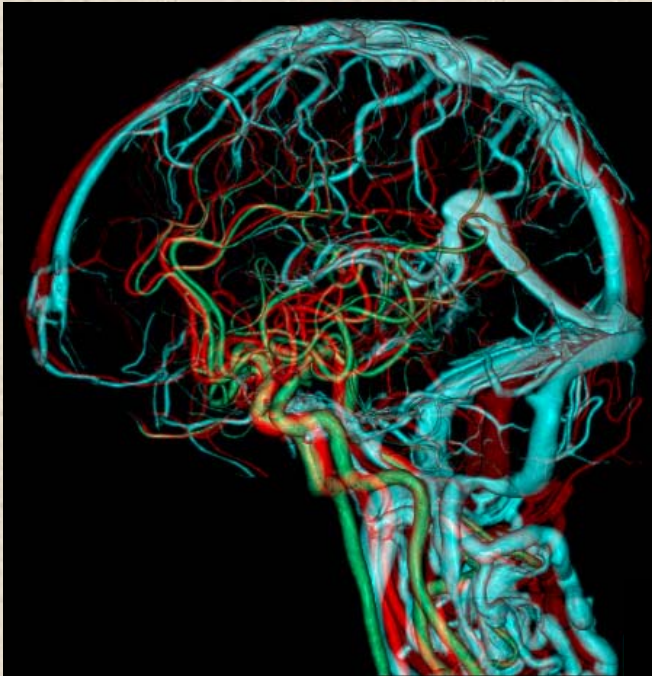


- ①頸静脈 jugular vein
- ②S状静脈洞 sigmoid sinus
- ③横静脈洞 transverse sinus
- ④直静脈洞 straight sinus
- ⑤ガレン大静脈 great vein of Galen
- ⑥上矢状静脈洞 superior sagittal sinus
- ⑦ローランド静脈 (中心静脈)
vein of Rolando
- ⑧トロラード静脈 vein of Trolard
- ⑨右内頸動脈
right internal carotid artery
- ⑩左内頸動脈
left internal carotid artery
- ⑪右椎骨動脈 right vertebral artery

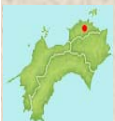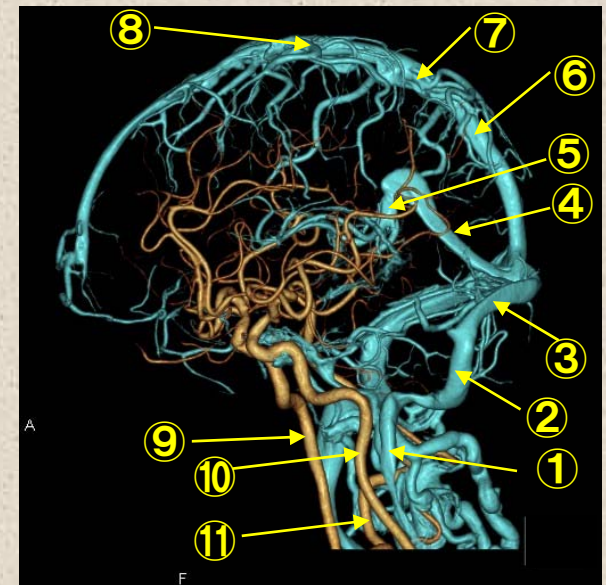


頭部 ステレオ赤青メガネ使用

動脈と静脈の位置関係 側面



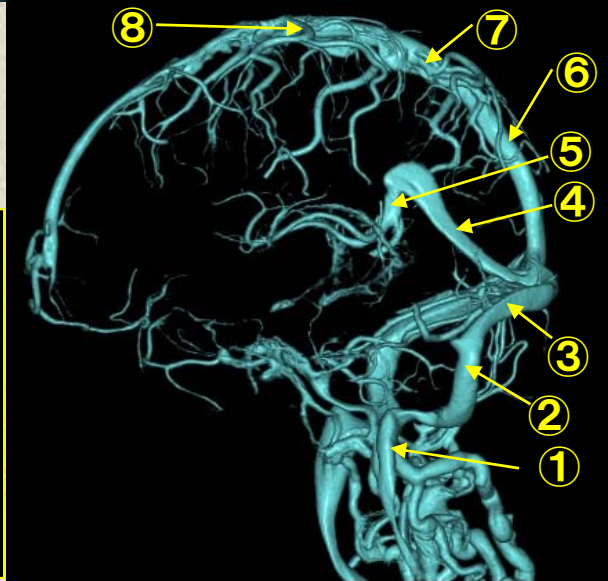
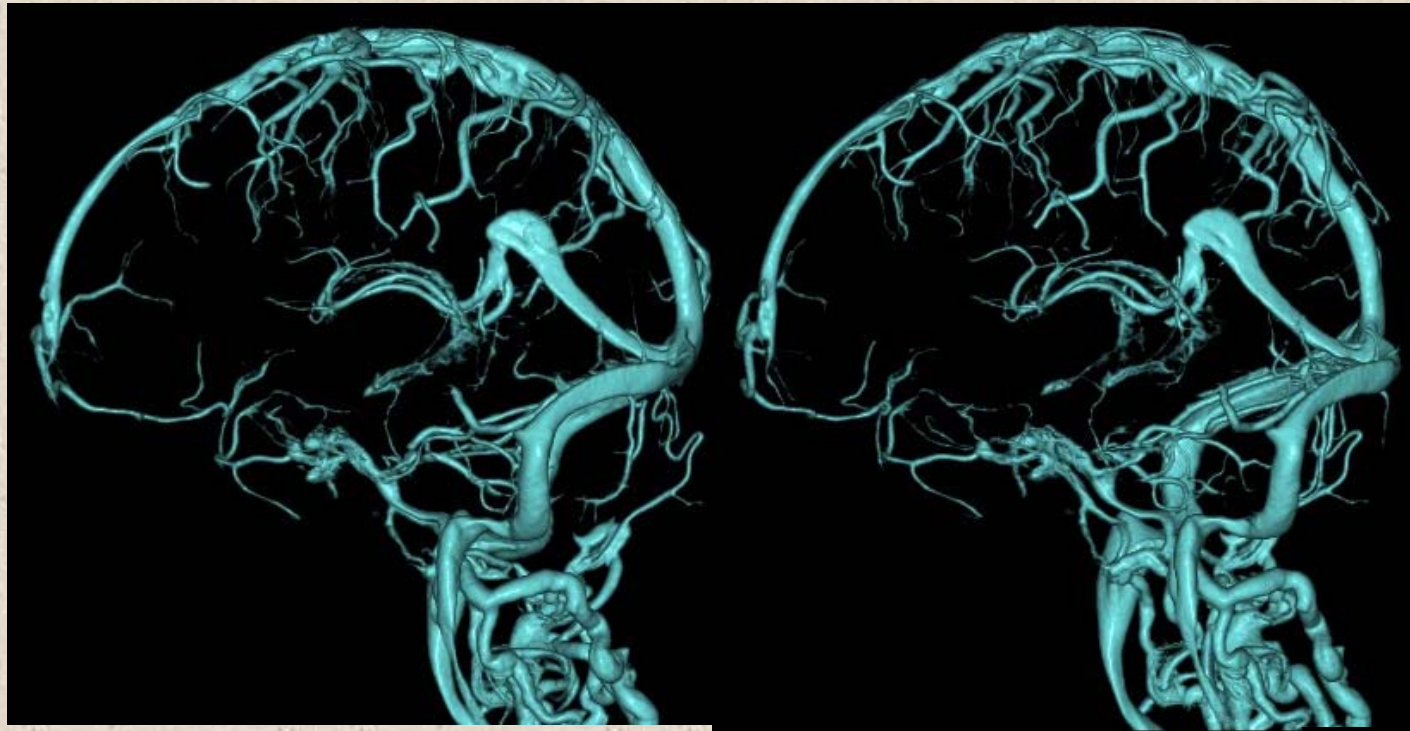
- ①頸静脈 jugular vein
- ②S状静脈洞 sigmoid sinus
- ③横静脈洞 transverse sinus
- ④直静脈洞 straight sinus
- ⑤ガレン大静脈 great vein of Galen
- ⑥上矢状静脈洞 superior sagittal sinus
- ⑦ローランド静脈 (中心静脈)
vein of Rolando
- ⑧トロラード静脈 vein of Trolard
- ⑨右内頸動脈
right internal carotid artery
- ⑩左内頸動脈
left internal carotid artery
- ⑪右椎骨動脈 right vertebral artery



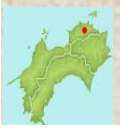
頭部

ステレオ視

脳静脈 側面

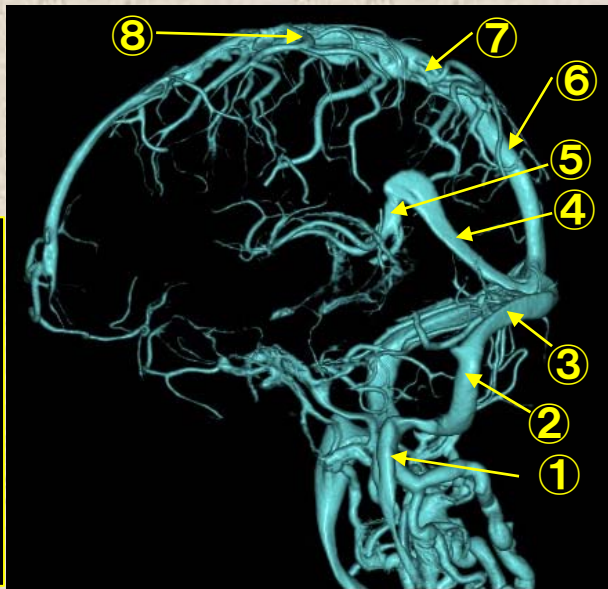
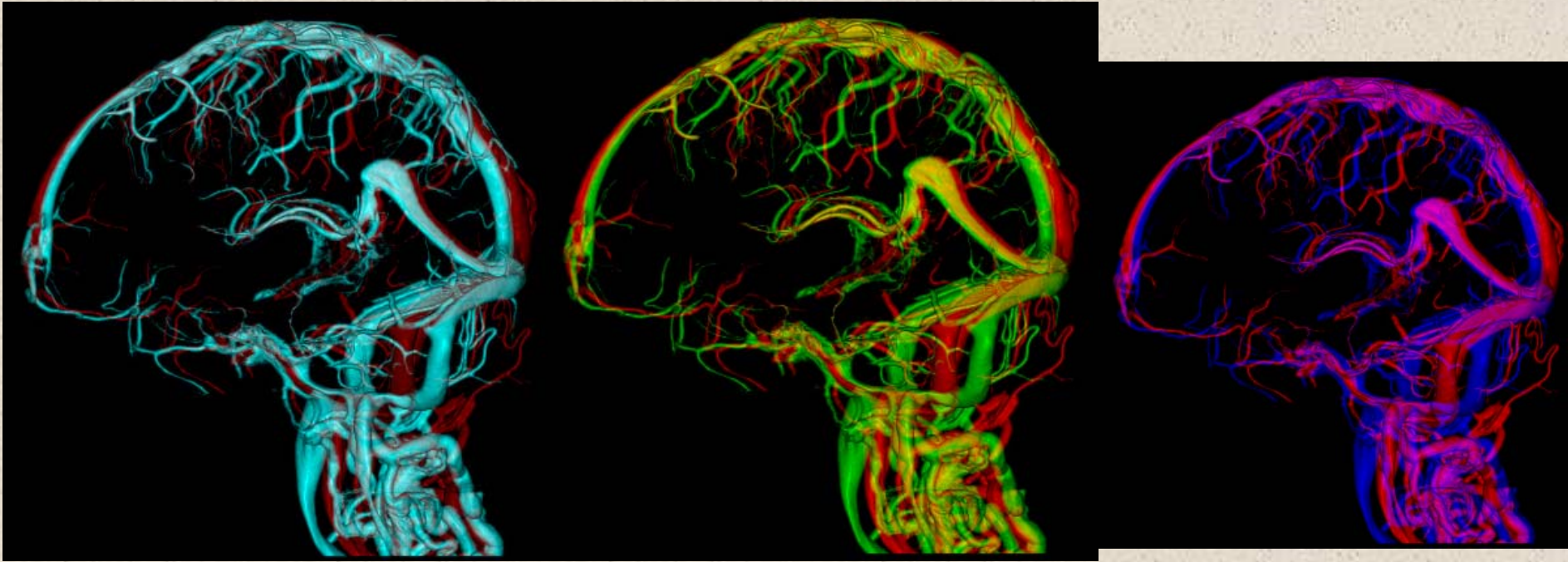


- ①頸静脈 jugular vein
- ②S状静脈洞 sigmoid sinus
- ③横静脈洞 transverse sinus
- ④直静脈洞 straight sinus
- ⑤ガレン大静脈 great vein of Galen
- ⑥上矢状静脈洞 superior sagittal sinus
- ⑦ローランド静脈 (中心静脈)
vein of Rolando
- ⑧トロラード静脈 vein of Trolard

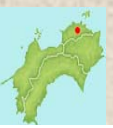

頭部 ステレオ赤青メガネ使用

脳静脈 側面



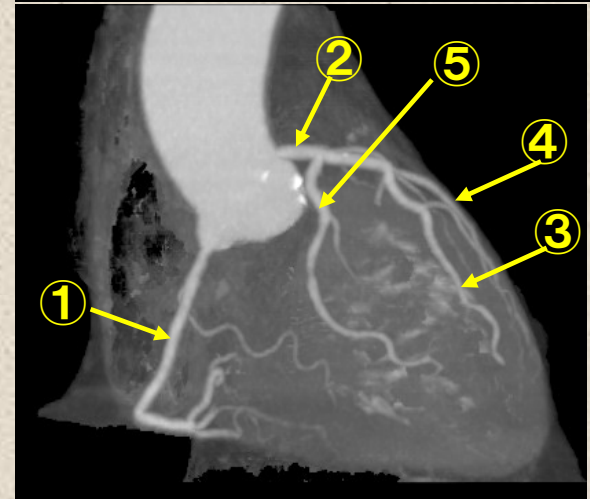
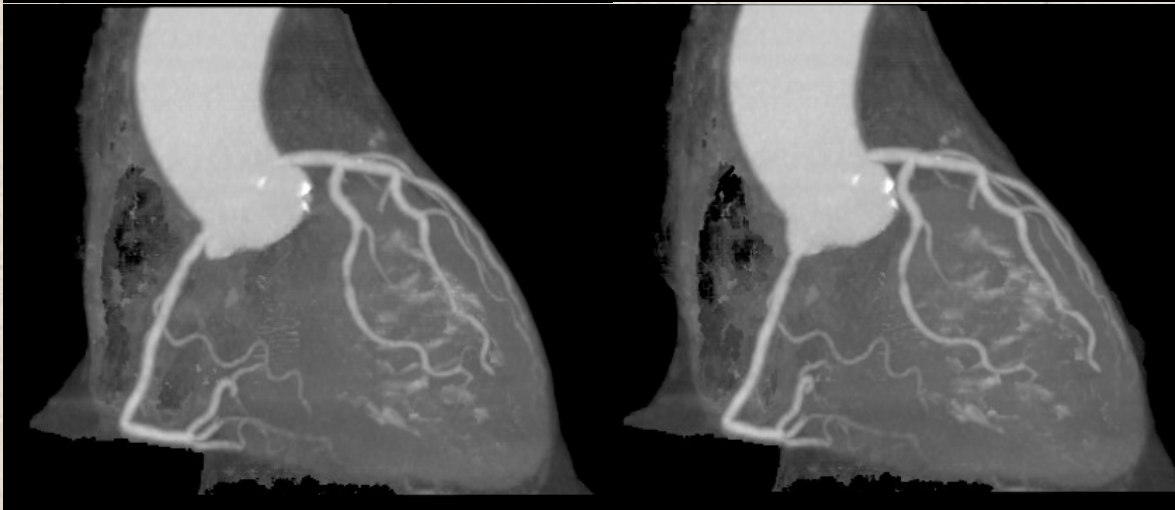
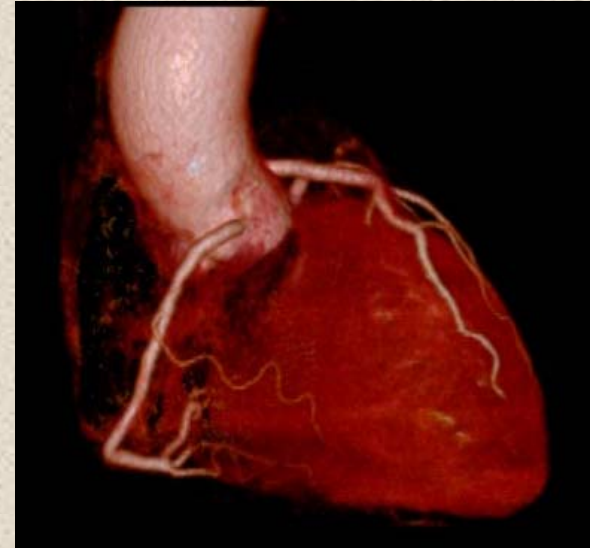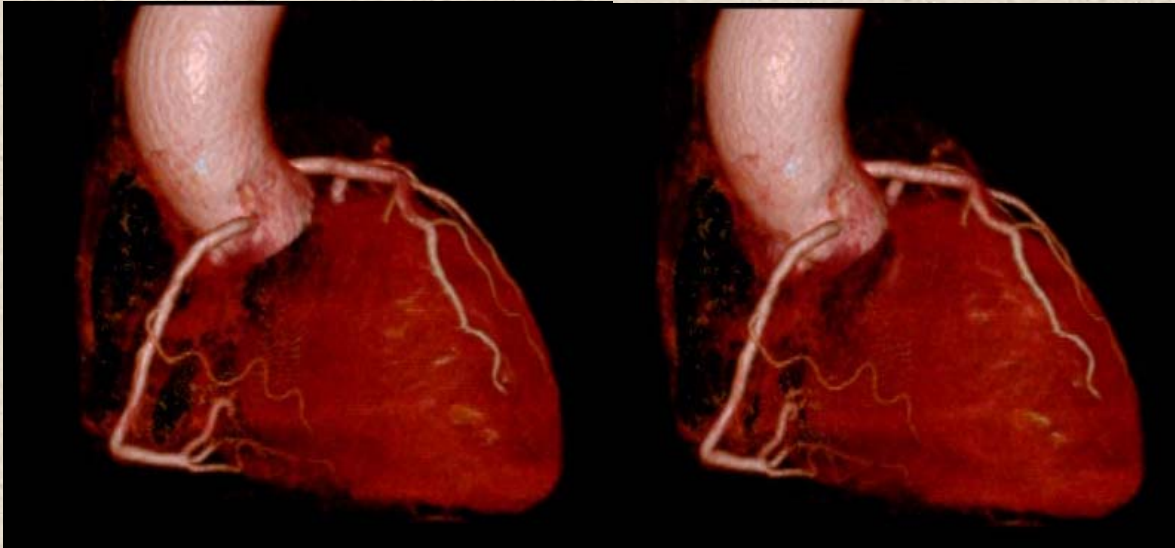
- ①頸静脈 jugular vein
- ②S状静脈洞 sigmoid sinus
- ③横静脈洞 transverse sinus
- ④直静脈洞 straight sinus
- ⑤ガレン大静脈 great vein of Galen
- ⑥上矢状静脈洞 superior sagittal sinus
- ⑦ローランド静脈 (中心静脈)
vein of Rolando
- ⑧トロラード静脈 vein of Trolard



心臓 前面ANT

ステレオ視

正面

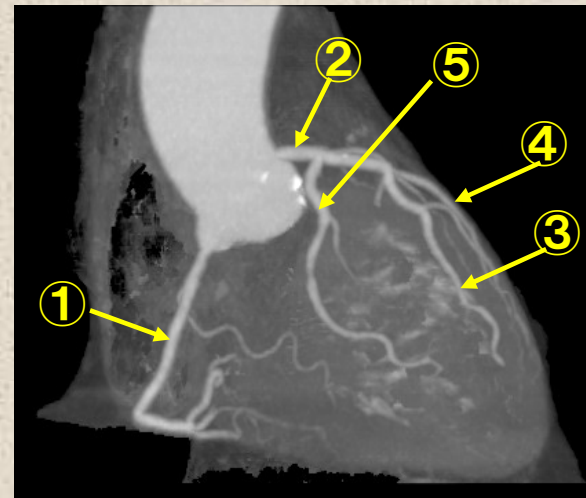
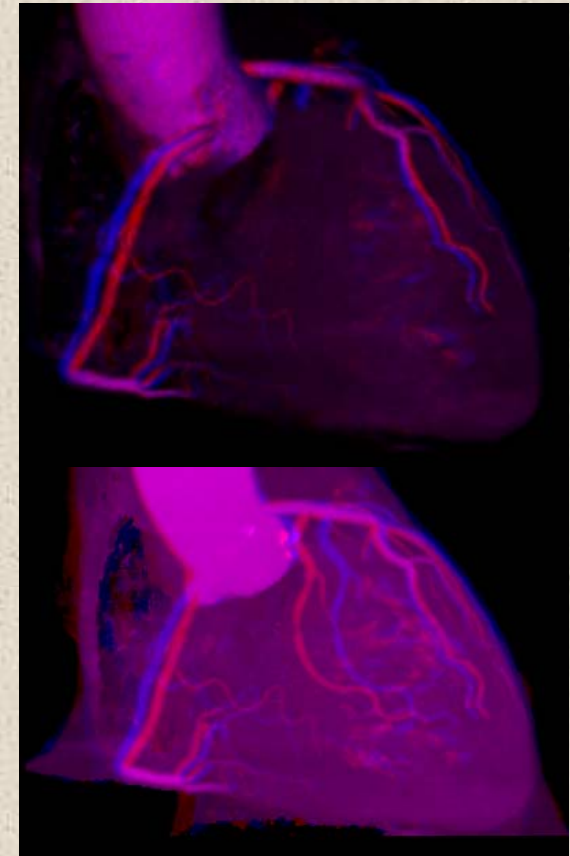
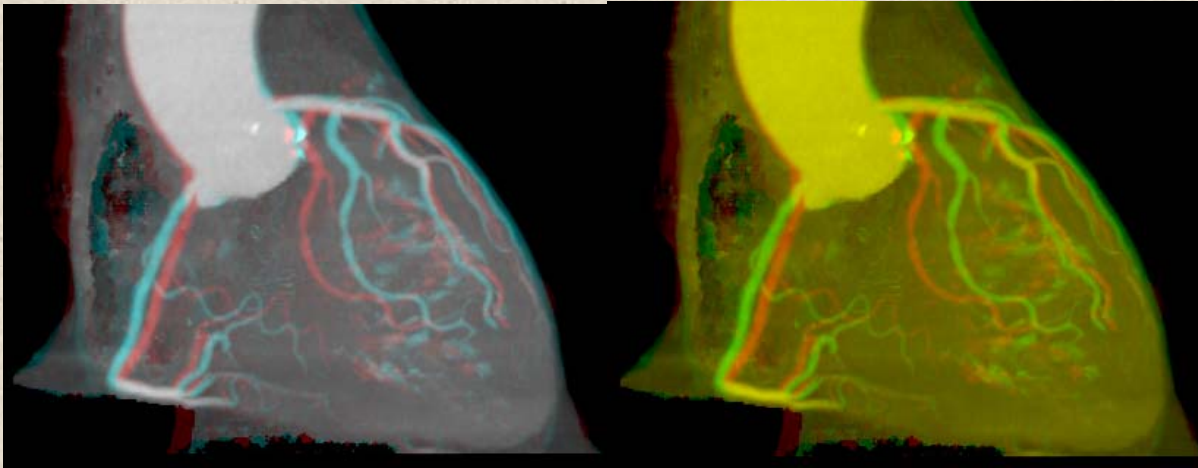
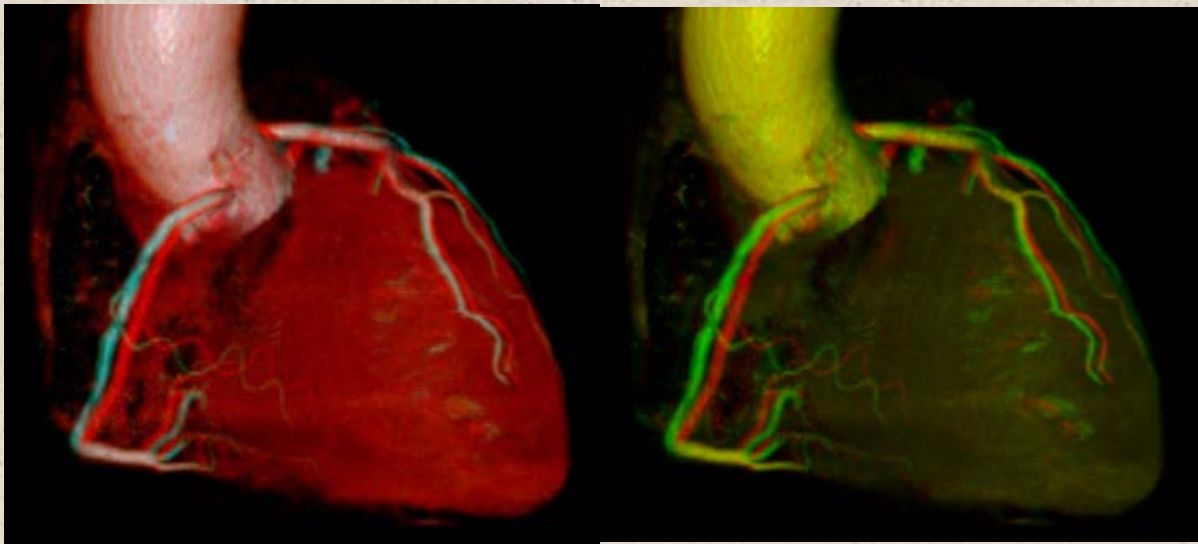


- ①右冠状動脈 right coronary artery
- ②左冠状動脈 left coronary artery
- ③左前下行枝 left anterior descending artery
- ④対角枝 sdiagonal branch
- ⑤回旋枝 gcircumflex artery



心臓 前面ANT

ステレオ赤青メガネ使用

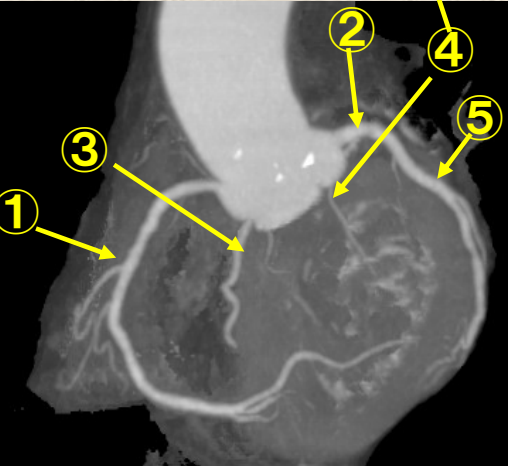
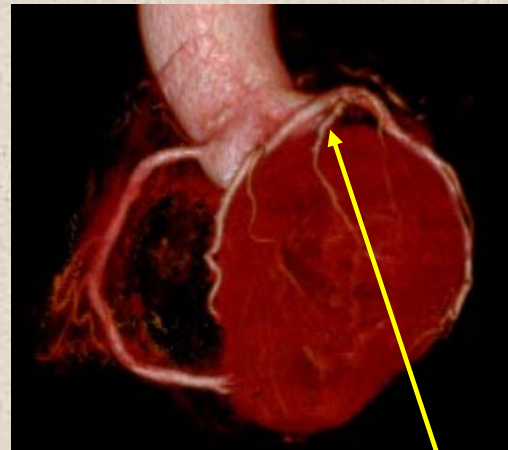
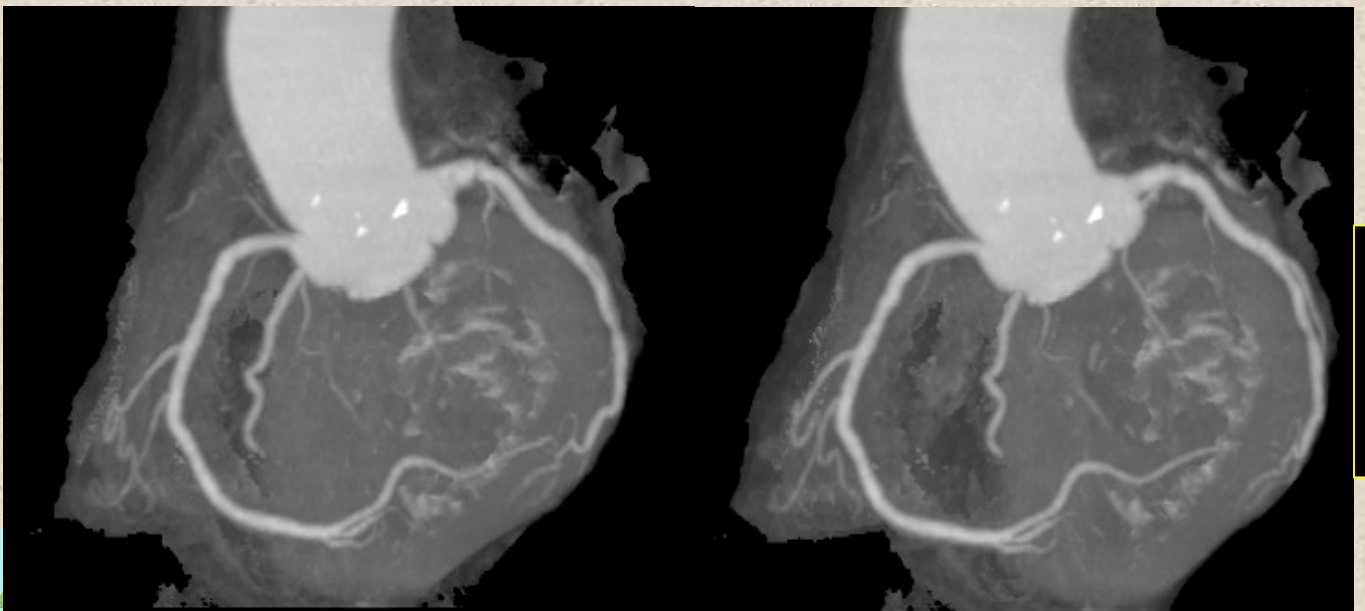
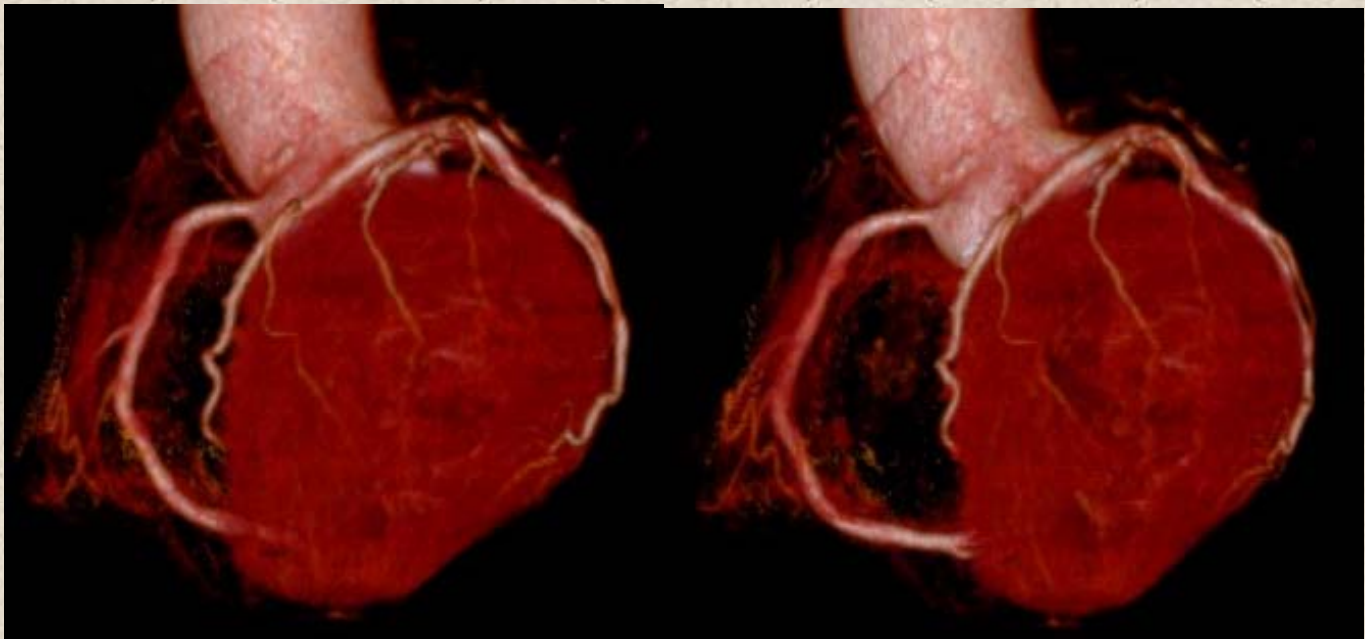


- ①右冠状動脈 right coronary artery
- ②左冠状動脈 left coronary artery
- ③左前下行枝 left anterior descending artery
- ④対角枝 sdiagonal branch
- ⑤回旋枝 gcircumflex artery

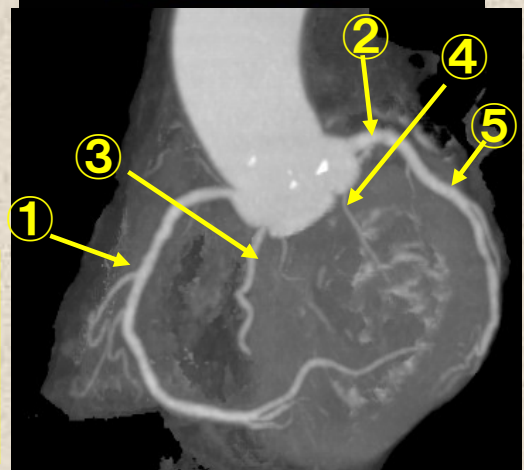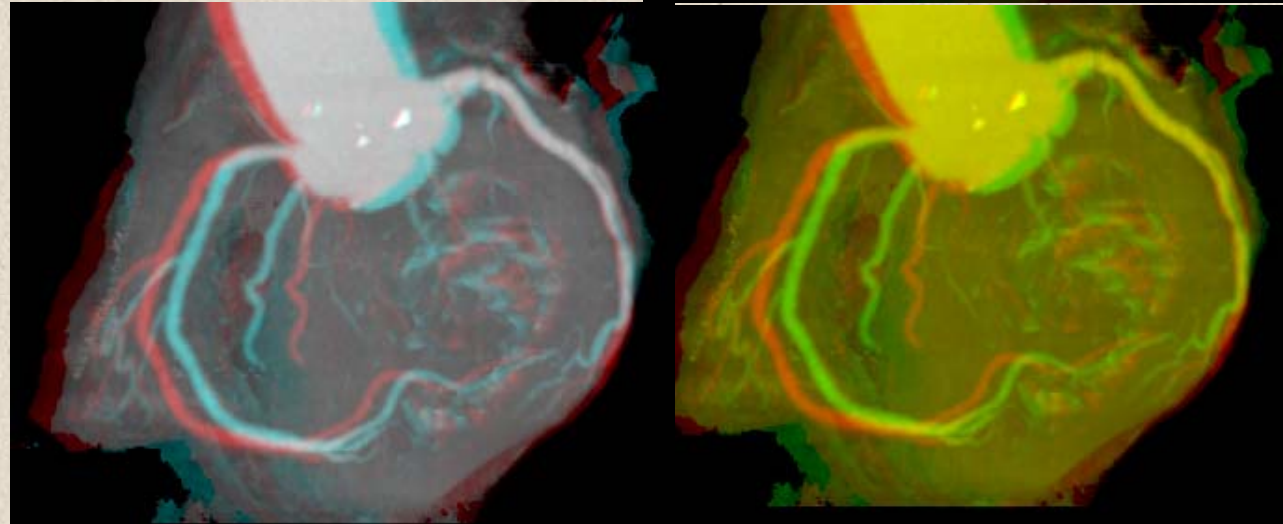
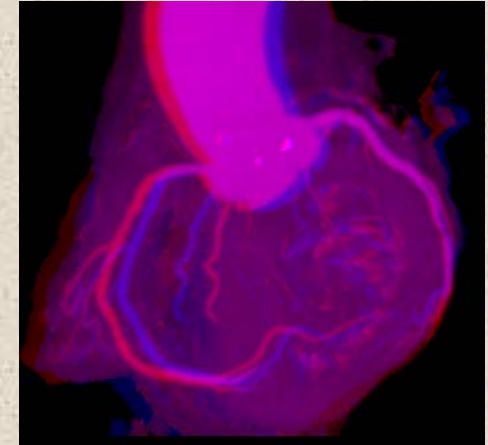
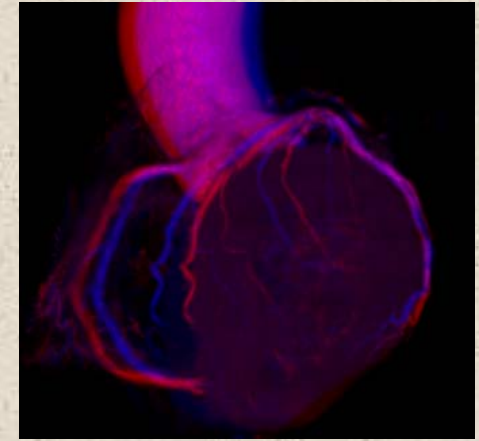
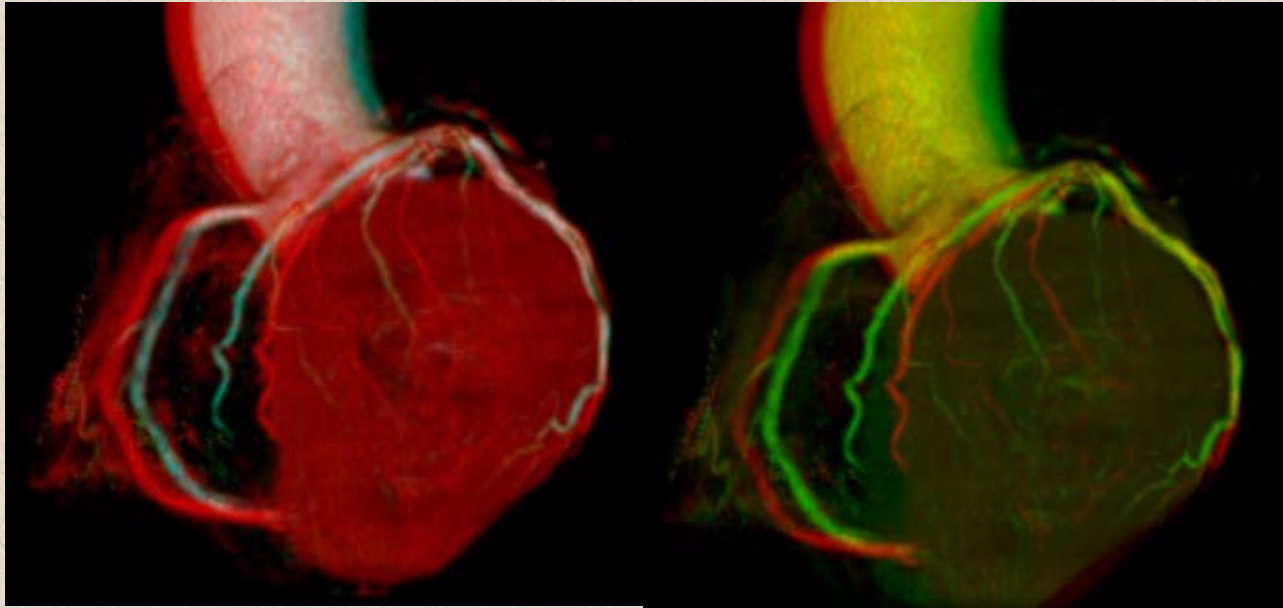


心臓 左側面L-LAT

ステレオ視



- ①右冠状動脈 right coronary artery
- ②左冠状動脈 left coronary artery
- ③左前下行枝
left anterior descending artery
- ④対角枝 sdiagonal branch
- ⑤回旋枝 gcircumflex artery

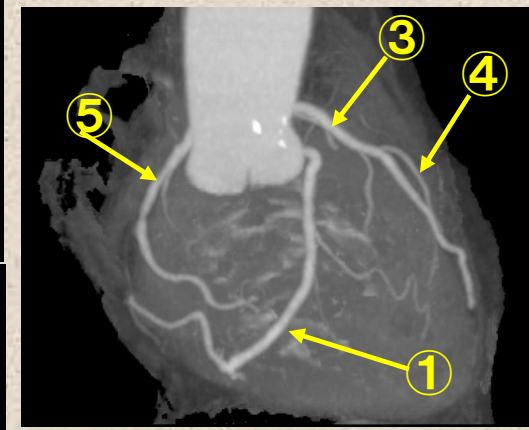
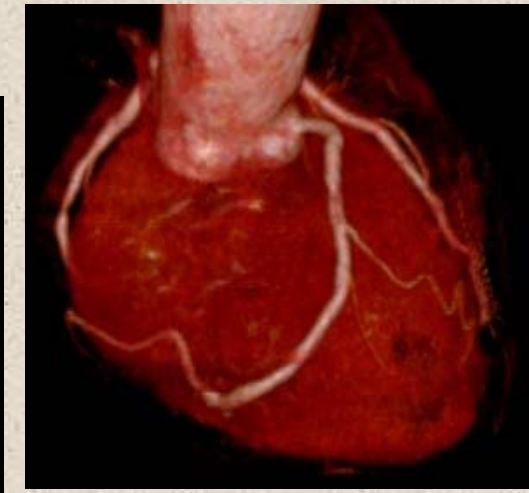
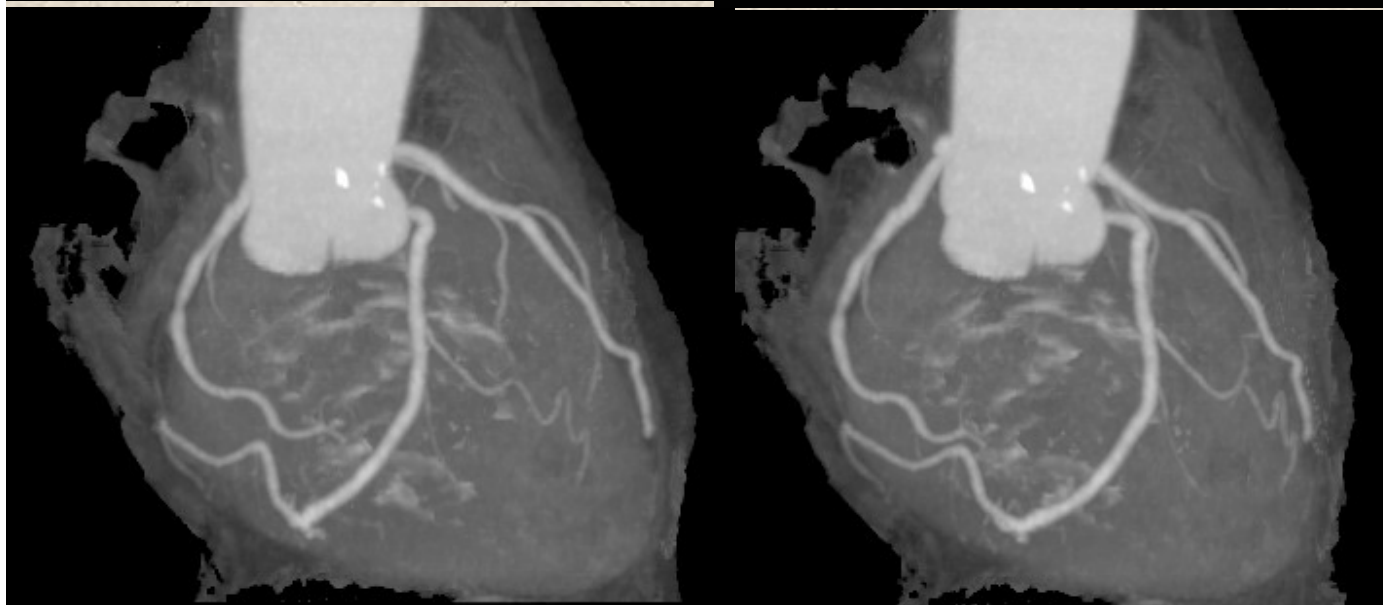
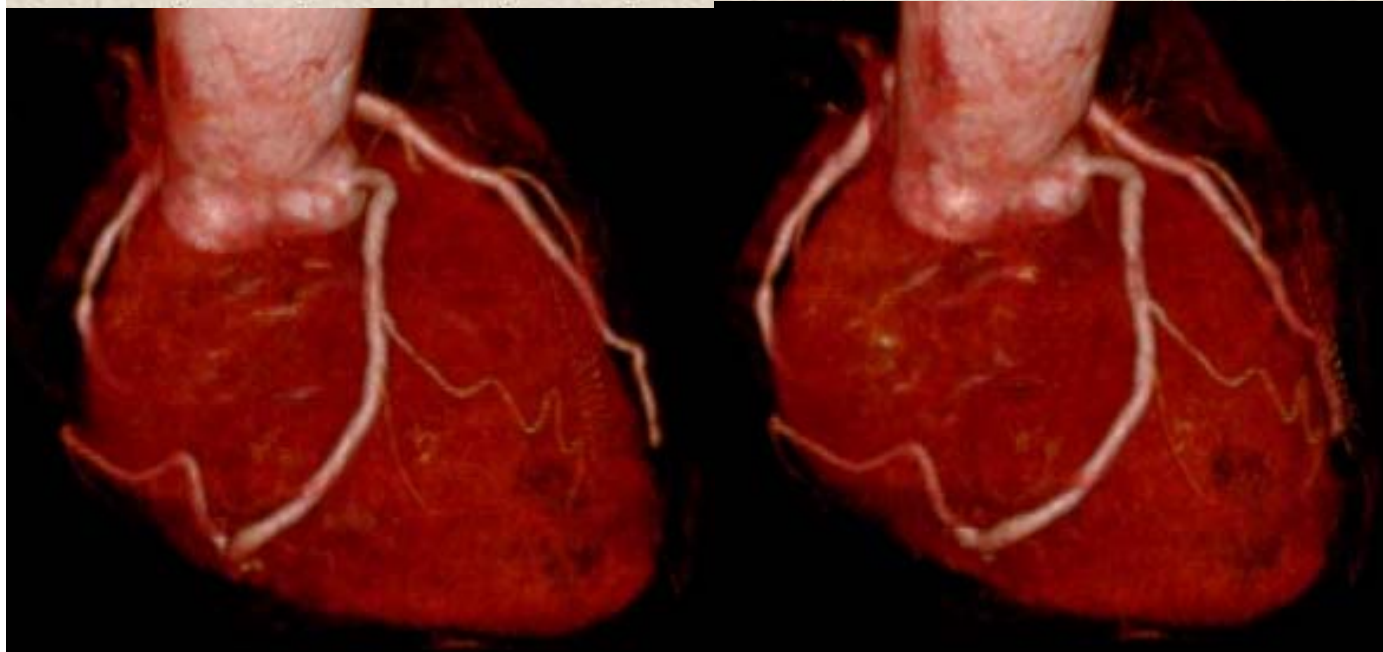


- ①右冠状動脈 right coronary artery
- ②左冠状動脈 left coronary artery
- ③左前下行枝 left anterior descending artery
- ④対角枝 sdiagonal branch
- ⑤回旋枝 gcircumflex artery



心臓 右側面R-LAT

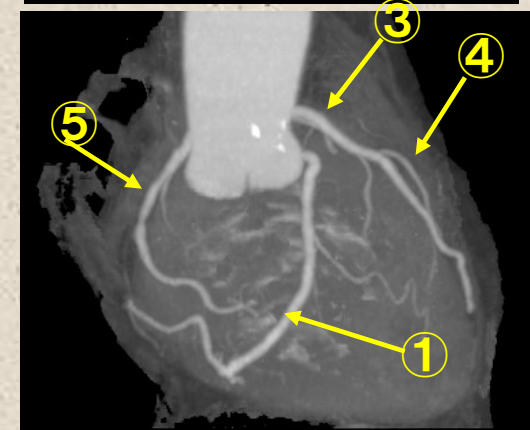
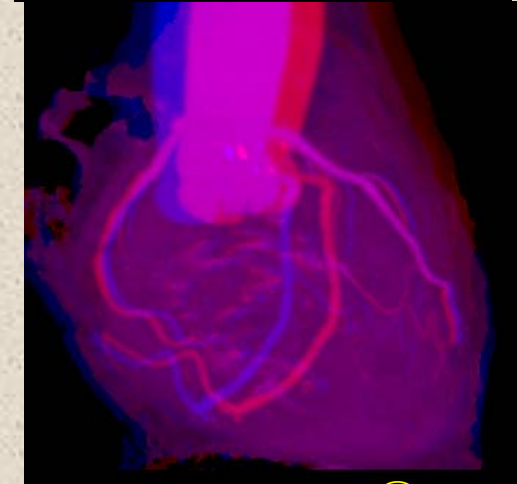
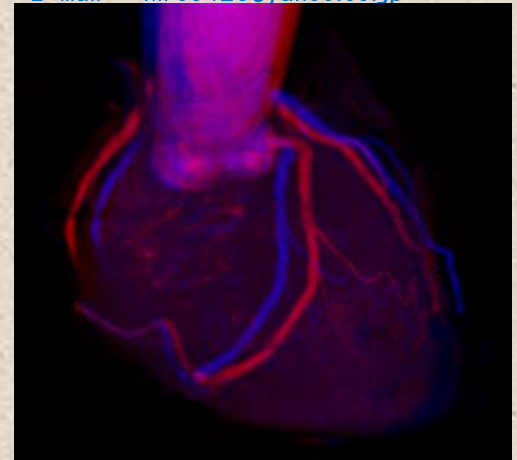
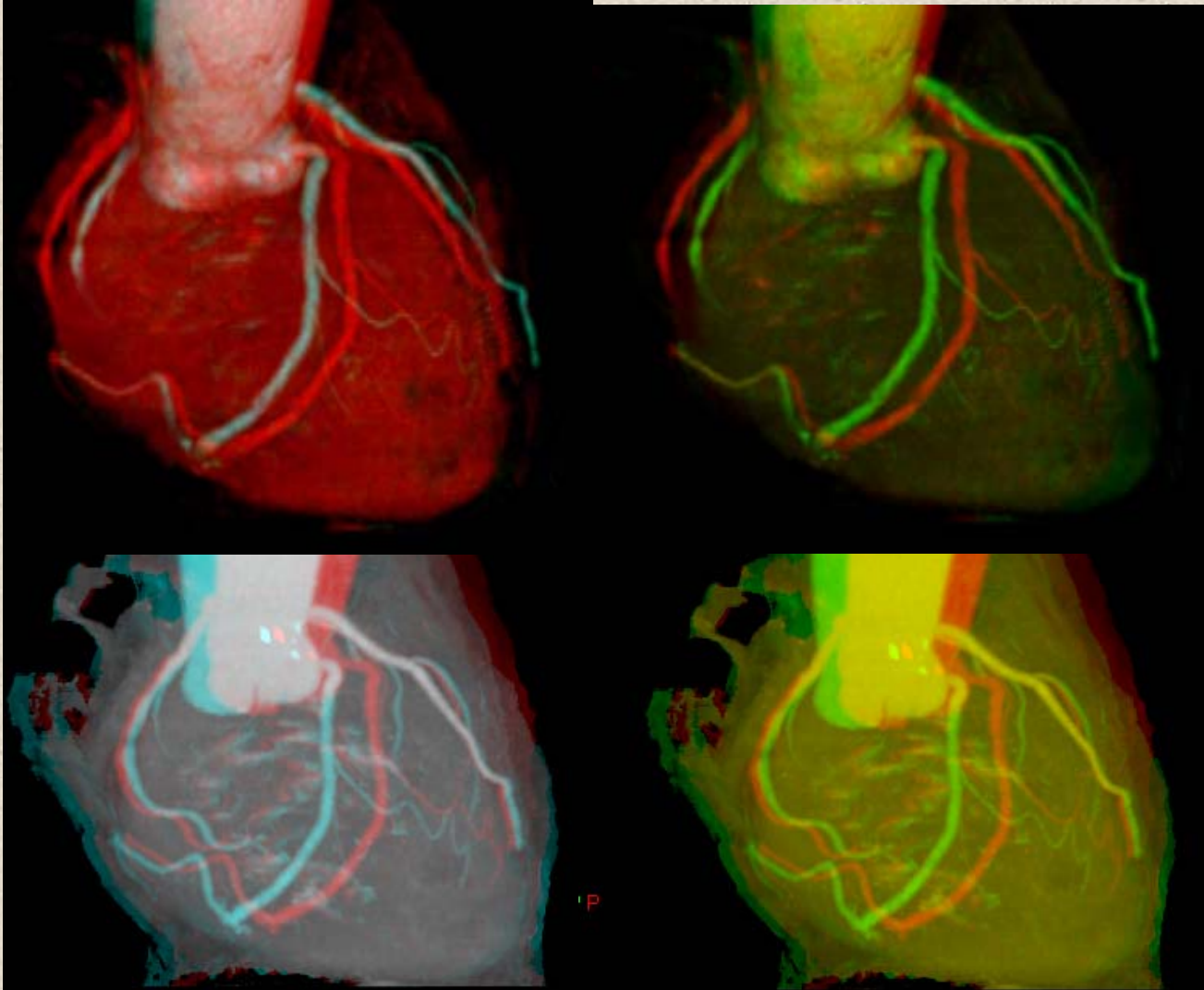
ステレオ視



- ①右冠状動脈 right coronary artery
- ②左冠状動脈 left coronary artery
- ③左前下行枝
left anterior descending artery
- ④対角枝 sdiagonal branch
- ⑤回旋枝 gcircumflex artery

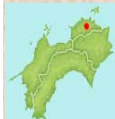心臓 右側面R-LATC

ステレオ赤青メガネ使用



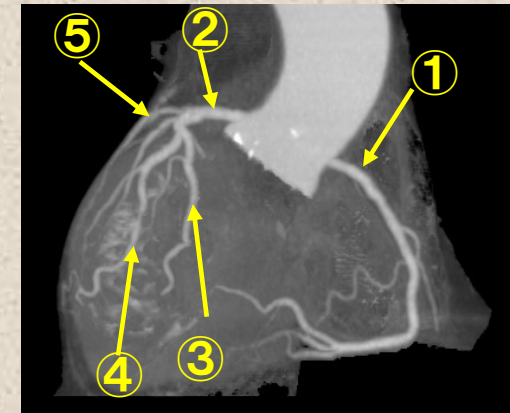
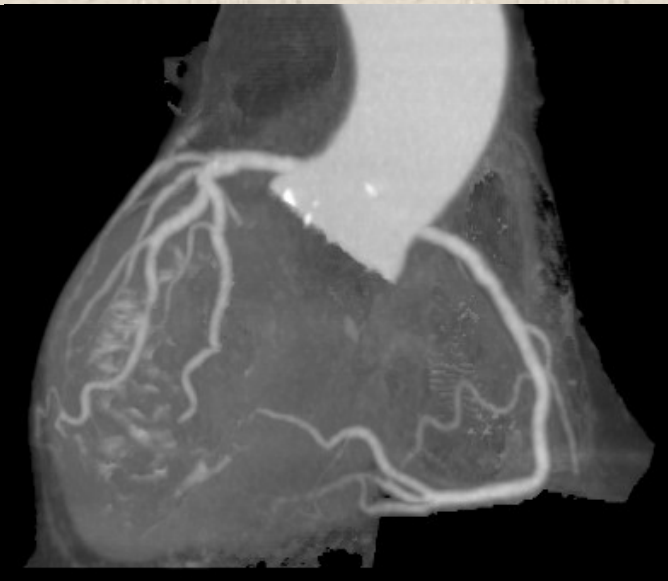
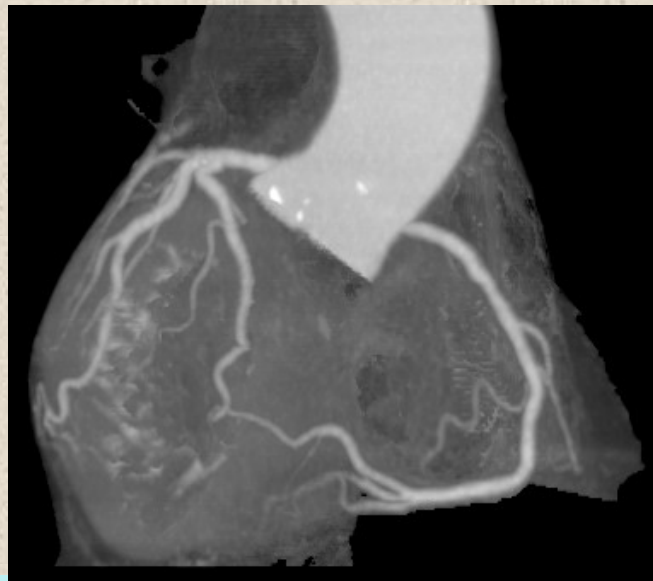
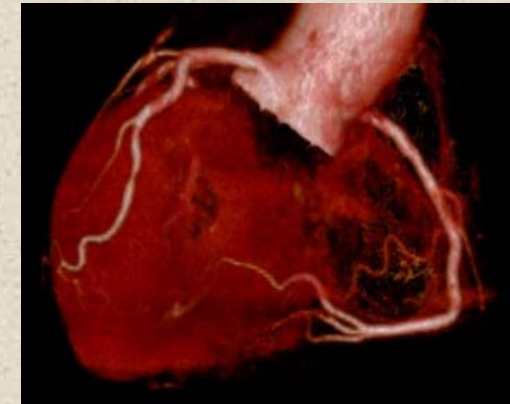
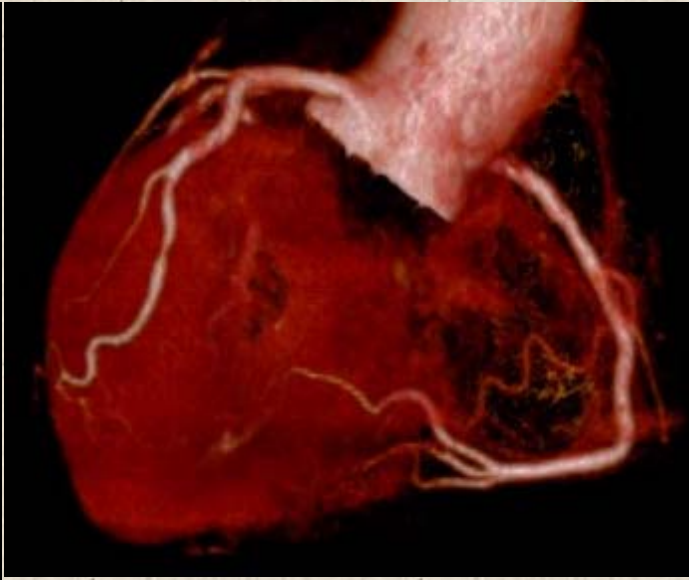
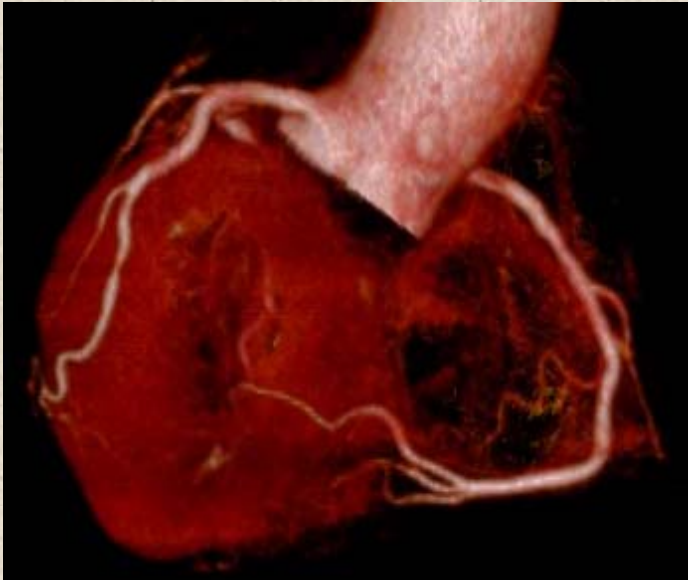
- ①右冠状動脈 right coronary artery
- ②左冠状動脈 left coronary artery
- ③左前下行枝 left anterior descending artery

- ④対角枝 sdiagonal branch
- ⑤回旋枝 gcircumflex artery

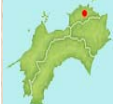

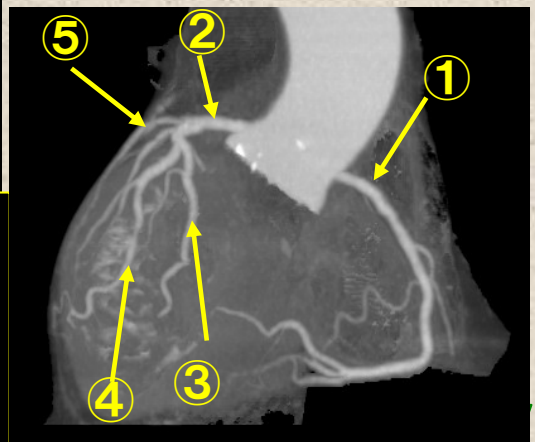
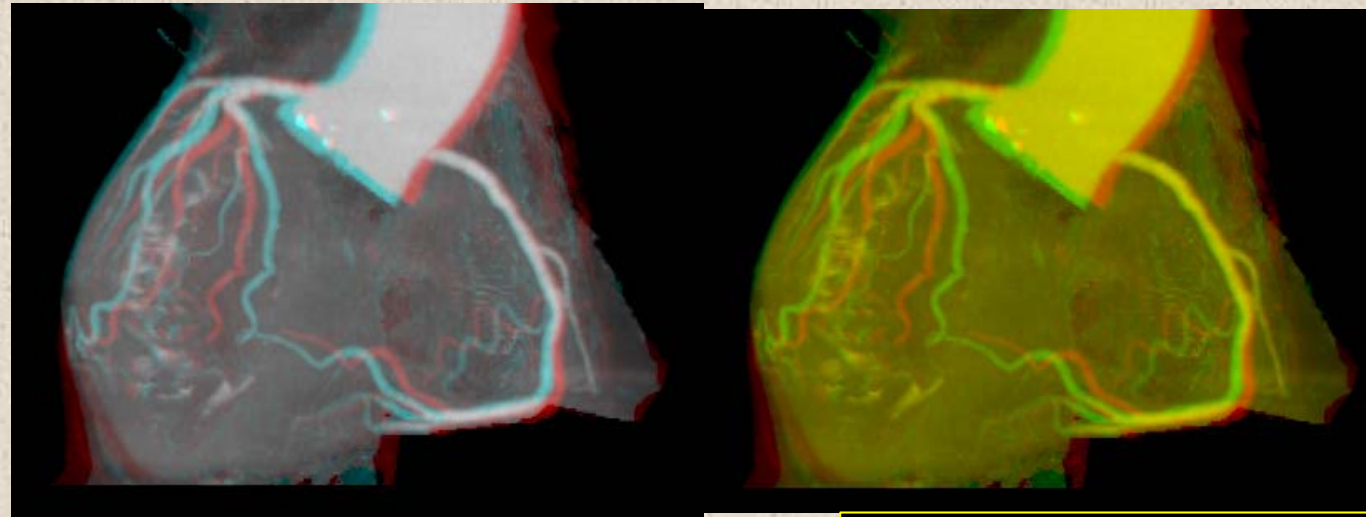
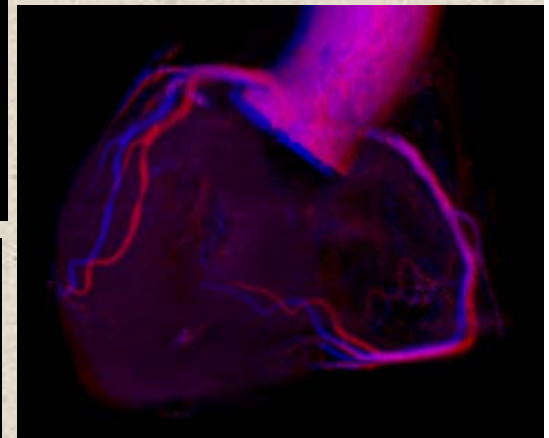
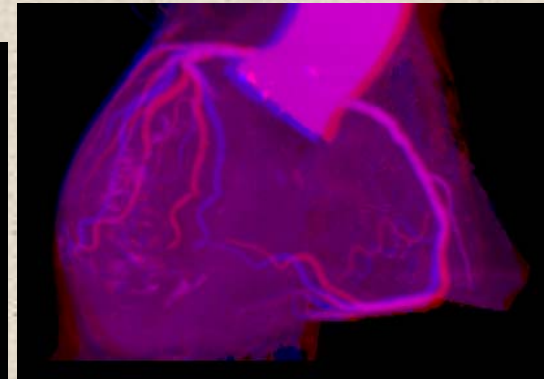
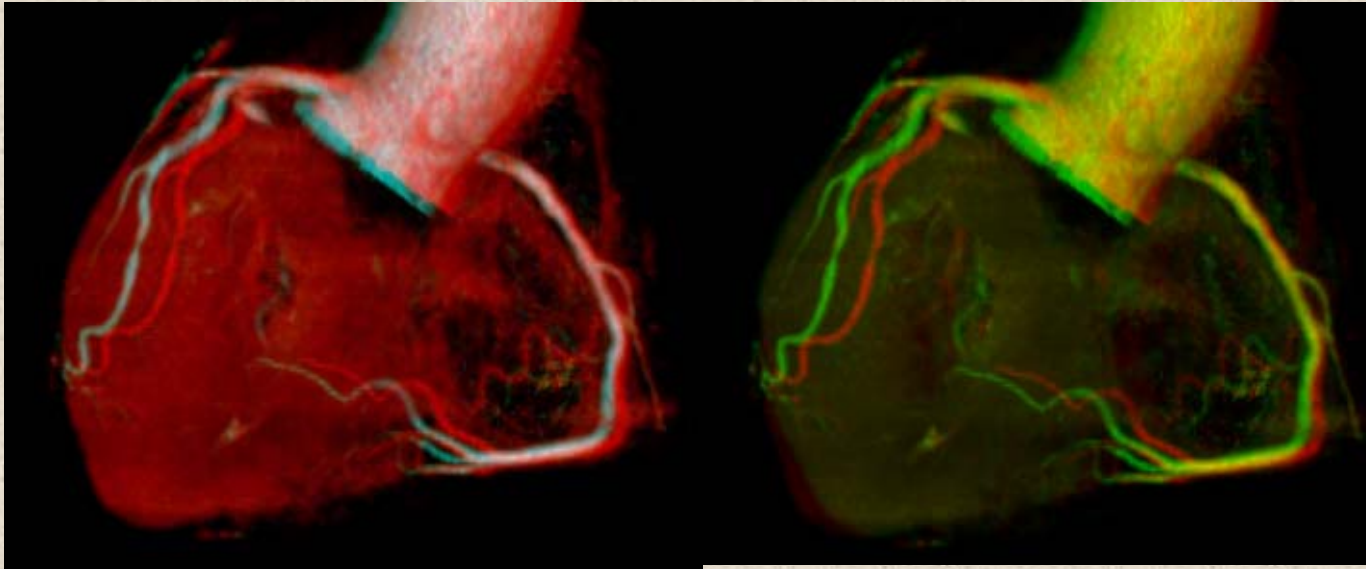
心臓 後面POST

ステレオ視



- ①右冠状動脈 right coronary artery
- ②左冠状動脈 left coronary artery
- ③左前下行枝
left anterior descending artery
- ④対角枝 sdiagonal branch
- ⑤回旋枝 gcircumflex artery



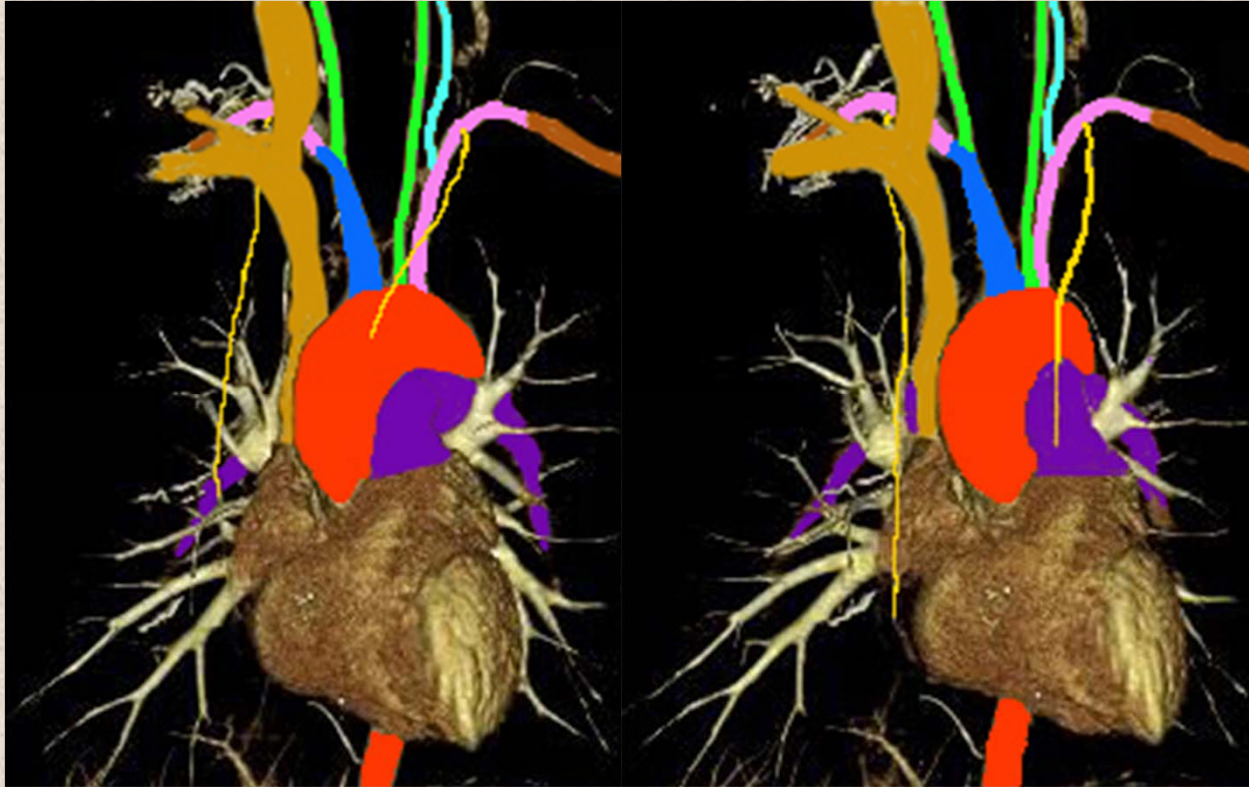


- ①右冠状動脈 right coronary artery
- ②左冠状動脈 left coronary artery
- ③左前下行枝
left anterior descending artery
- ④対角枝 sdiagonal branch
- ⑤回旋枝 gcircumflex artery



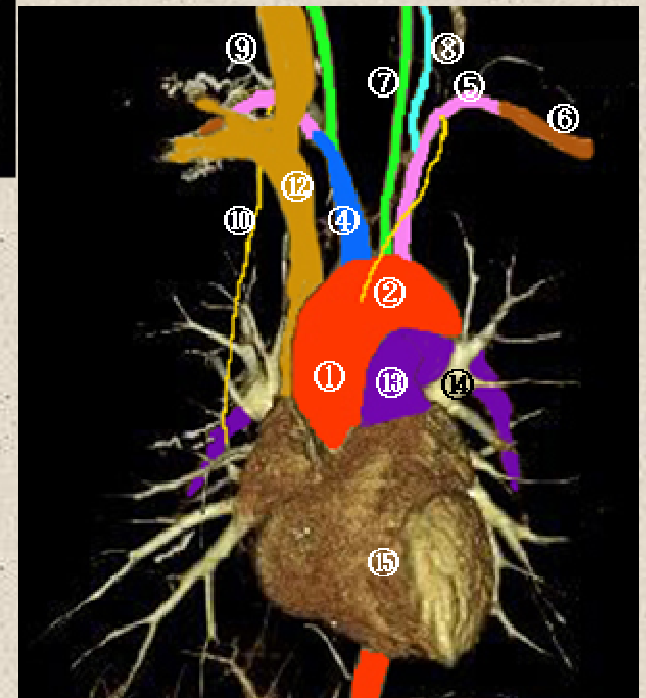
大動脈弓部 前面

ステレオ視



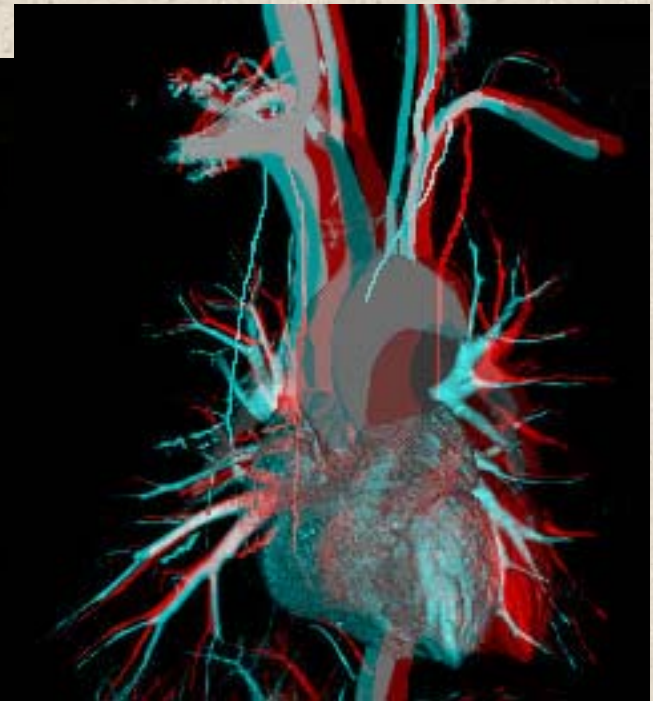
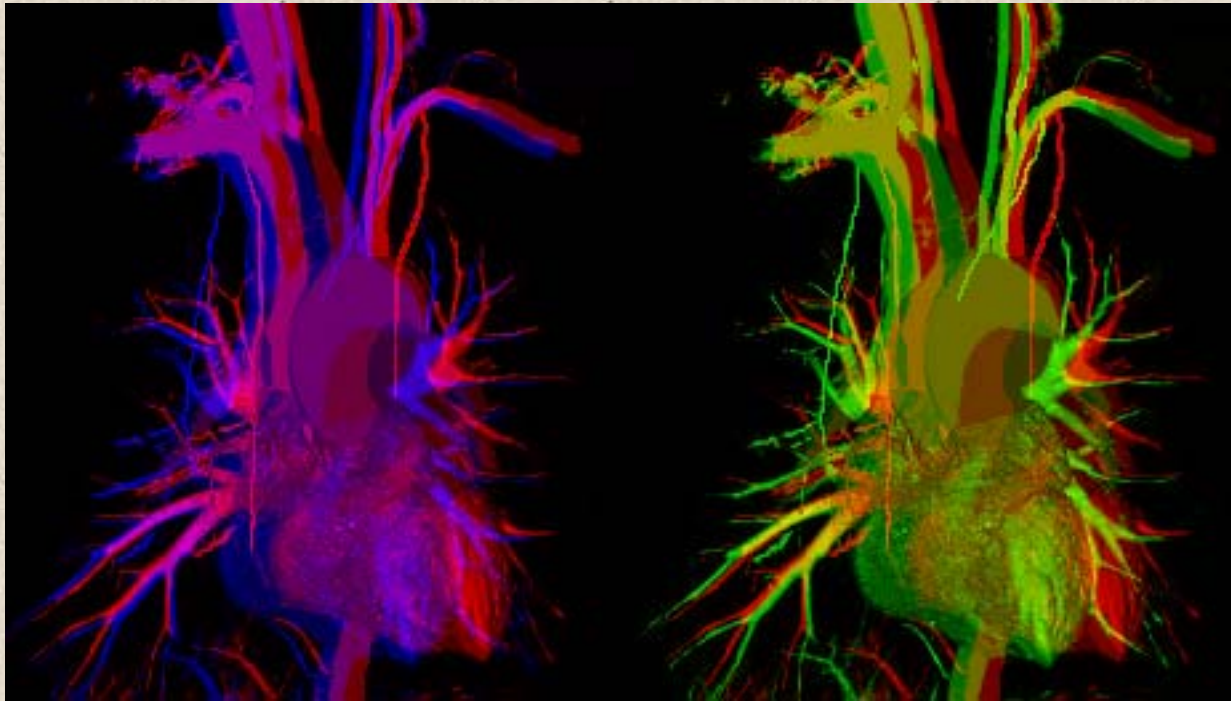
- ①上行大動脈
- ②大動脈弓
- ③下行大動脈
- ④腕頭動脈 (大動脈弓からでる共通幹：
鎖骨下動脈と右総頸動脈に分かれる)
- ⑤R 右鎖骨下動脈 (第一肋骨側縁で腋窩
動脈につづく)
- ⑤L 左鎖骨下動脈 (第一肋骨側縁で腋窩
動脈につづく)
- ⑥R 右腋窩動脈 ⑥L 左腋窩動脈

- ⑦R 右総頸動脈 ⑦L 左総頸動脈
- ⑧R 右椎骨動脈 (細くて、CTangio 上
見えていない)
- ⑧L 左椎骨動脈
- ⑨R 右甲状腺動脈 ⑨L 左甲状腺動脈
- ⑩R 右内胸動脈 ⑩L 左内胸動脈
- ⑪第一肋骨 ⑫上大静脈 (SVC) ⑬肺動
脈 ⑭肺静脈 ⑮心臓 ⑯右腕頭静脈 ⑰
内頸静脈 ⑱鎖骨下静脈



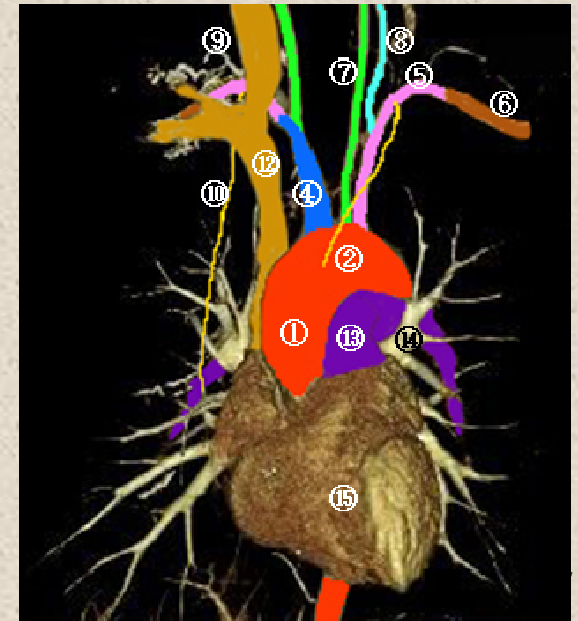
大動脈弓部 前面

ステレオ赤青メガネ使用



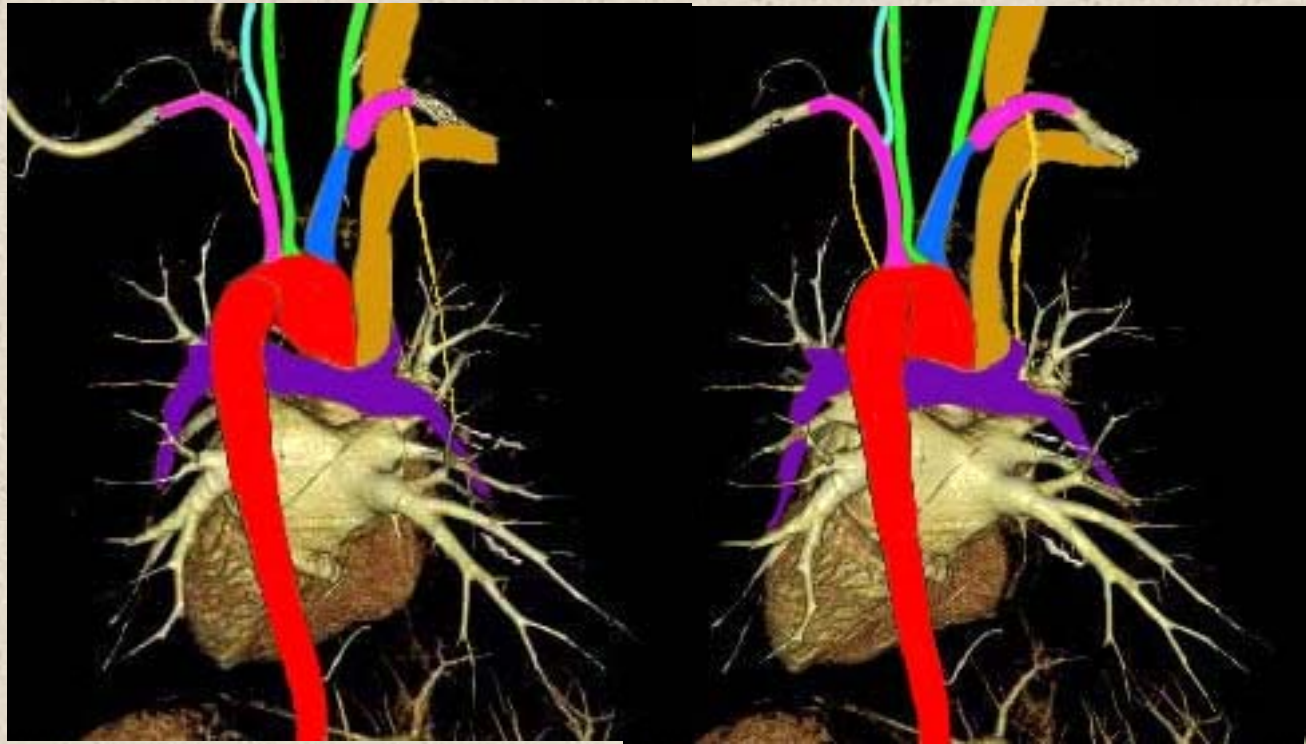
- ① 上行大動脈
- ② 大動脈弓
- ③ 下行大動脈
- ④ 腕頭動脈 (大動脈弓から出る共通幹 : 鎖骨下動脈と右総頸動脈に分かれる)
- ⑤R 右鎖骨下動脈 (第一肋骨側縁で腋窩動脈につづく)
- ⑤L 左鎖骨下動脈 (第一肋骨側縁で腋窩動脈につづく)
- ⑥R 右腋窩動脈 ⑥L 左腋窩動脈

- ⑦R 右総頸動脈 ⑦L 左総頸動脈
- ⑧R 右椎骨動脈 (細くて、CT Angio 上見えていない)
- ⑧L 左椎骨動脈
- ⑨R 右甲状腺動脈 ⑨L 左甲状腺動脈
- ⑩R 右内胸動脈 ⑩L 左内胸動脈
- ⑪ 第一肋骨 ⑫ 上大静脈 (SVC) ⑬ 肺動脈
- ⑭ 肺静脈 ⑮ 心臓 ⑯ 右腕頭静脈 ⑰ 内頸静脈 ⑱ 鎖骨下静脈



大動脈弓部 後面

ステレオ視



①上行大動脈

②大動脈弓

③下行大動脈

④腕頭動脈 (大動脈弓からでる共通幹：
鎖骨下動脈と右総頸動脈に分かれる)⑤R 右鎖骨下動脈 (第一肋骨側縁で腋窩
動脈につづく)⑤L 左鎖骨下動脈 (第一肋骨側縁で腋窩
動脈につづく)

⑥R 右腋窩動脈 ⑥L 左腋窩動脈

⑦R 右総頸動脈 ⑦L 左総頸動脈

⑧R 右椎骨動脈 (細くて、CTangio上
見えていない)

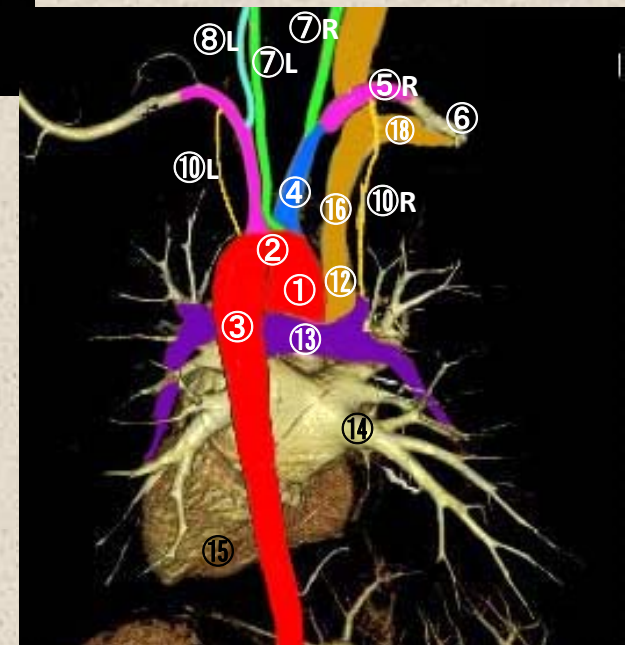
⑧L 左椎骨動脈

⑨R 右甲状腺動脈 ⑨L 左甲状腺動脈

⑩R 右内胸動脈 ⑩L 左内胸動脈

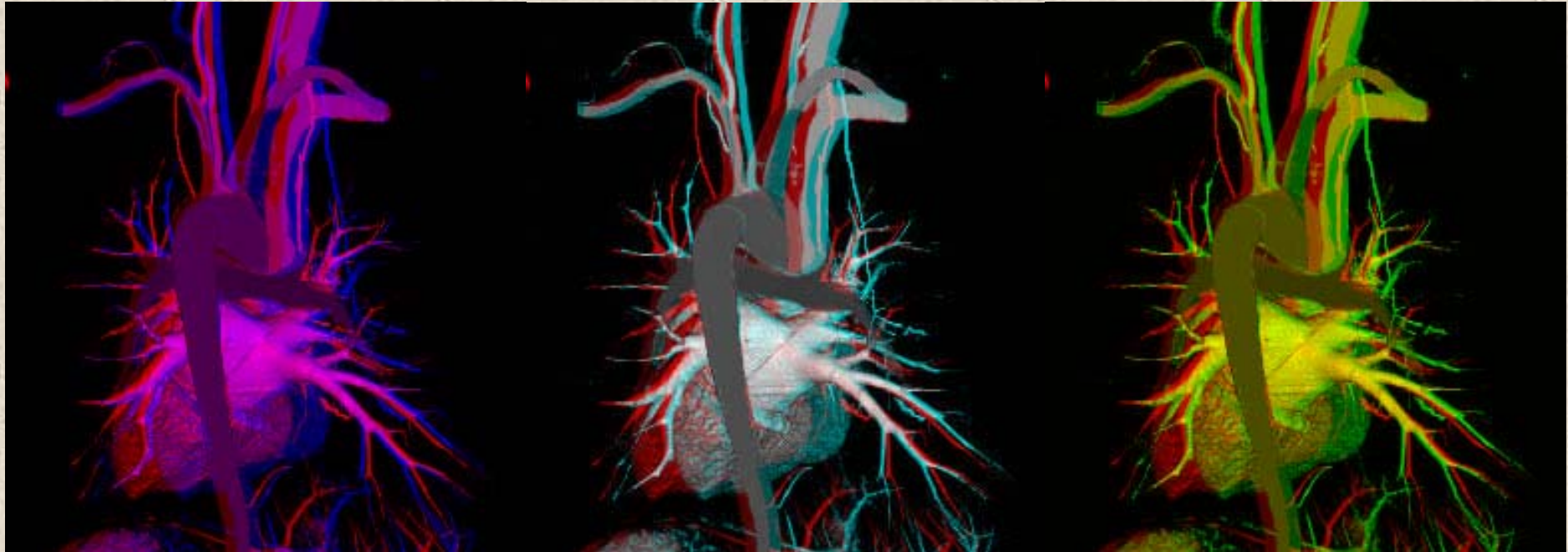
⑪第一肋骨 ⑫上大静脈 (SVC) ⑬肺動
脈 ⑭肺静脈 ⑮心臓 ⑯右腕頭静脈 ⑰

内頸静脈 ⑱鎖骨下静脈



大動脈弓部 後面

ステレオ赤青メガネ使用



①上行大動脈

②大動脈弓

③下行大動脈

④腕頭動脈 (大動脈弓からでる共通幹：
鎖骨下動脈と右総頸動脈に分かれる)⑤R 右鎖骨下動脈 (第一肋骨側縁で腋窩
動脈につづく)⑤L 左鎖骨下動脈 (第一肋骨側縁で腋窩
動脈につづく)

⑥R 右腋窩動脈 ⑥L 左腋窩動脈

⑦R 右総頸動脈 ⑦L 左総頸動脈

⑧R 右椎骨動脈 (細くて、CTangio上
見えていない)

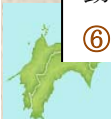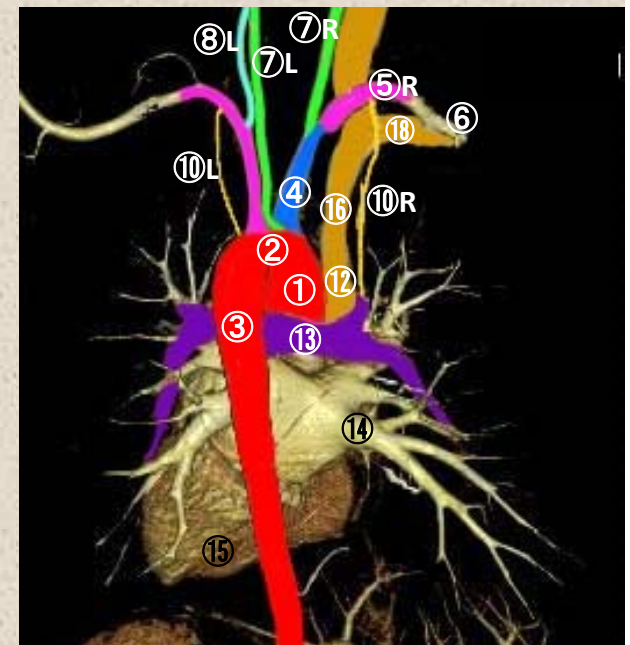
⑧L 左椎骨動脈

⑨R 右甲状腺動脈 ⑨L 左甲状腺動脈

⑩R 右内胸動脈 ⑩L 左内胸動脈

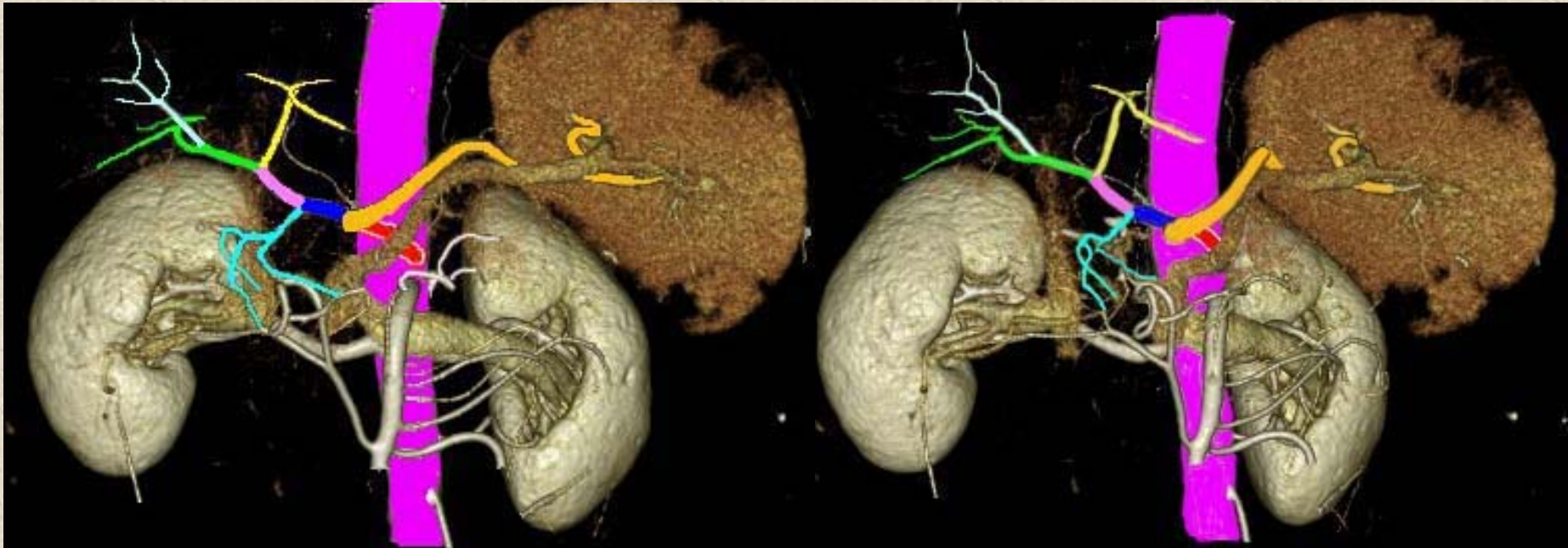⑪第一肋骨 ⑫上大静脈 (SVC) ⑬肺動
脈 ⑭肺静脈 ⑮心臓 ⑯右腕頭静脈 ⑰

内頸静脈 ⑱鎖骨下静脈

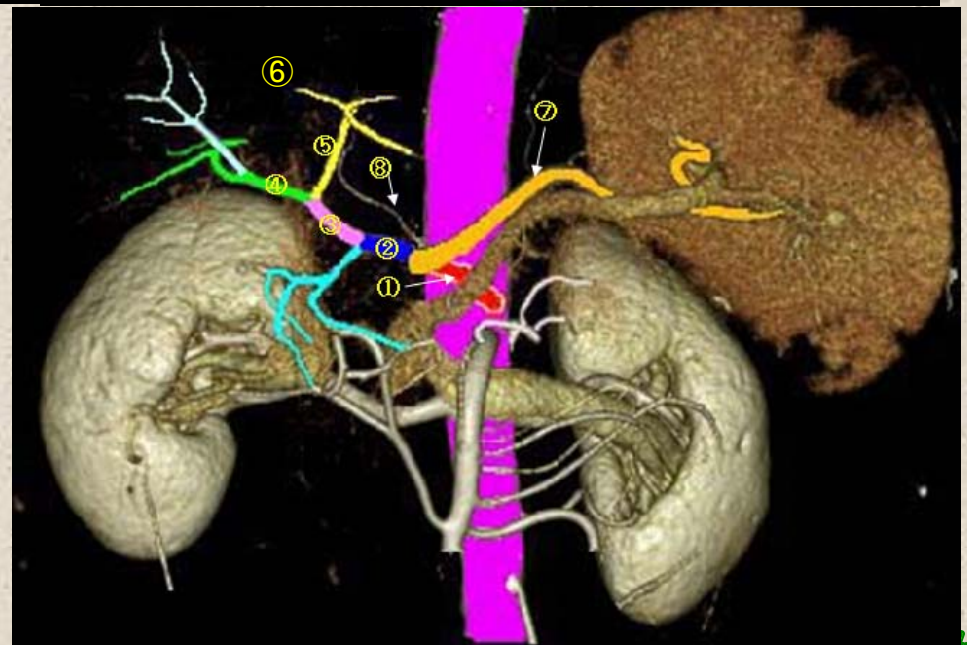


腹部血管

ステレオ視

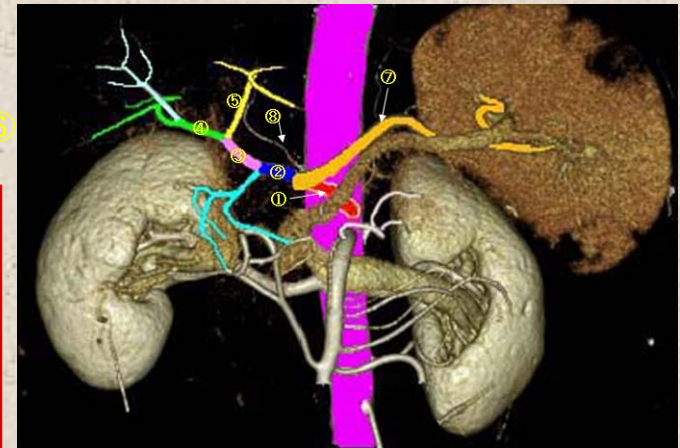
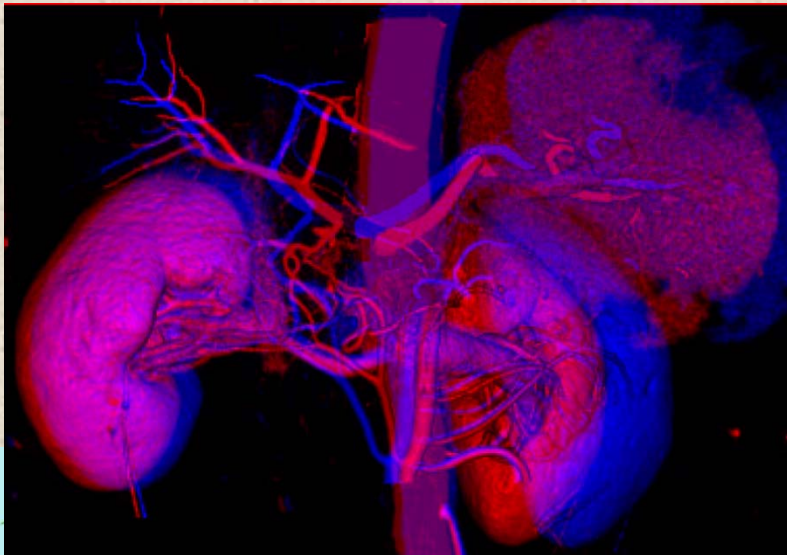
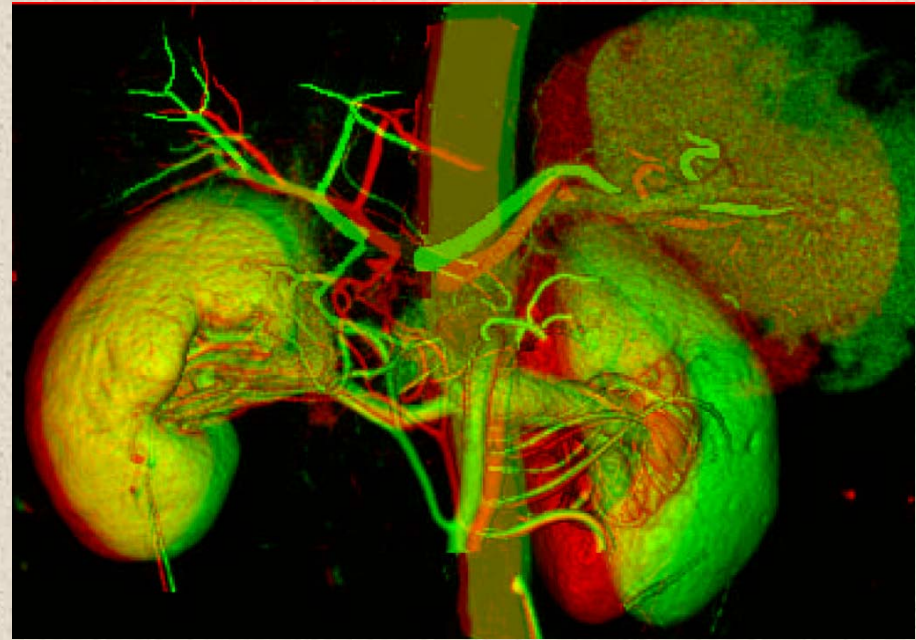
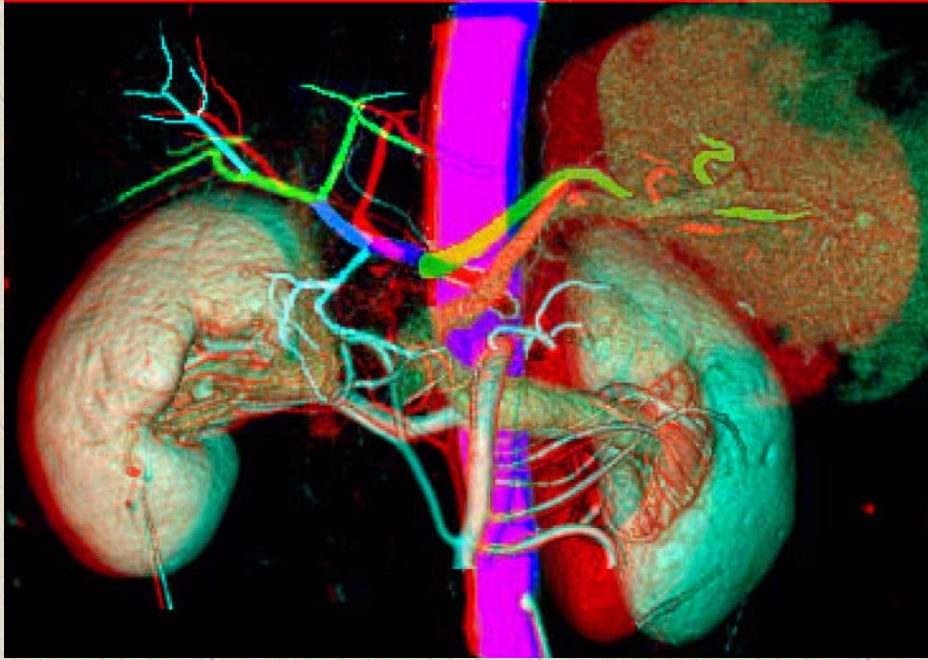


- ①腹腔動脈 celiac artery
- ②総肝動脈 common hepatic artery
- ③固有肝動脈 proper hepatic artery
- ④右肝動脈 right hepatic artery
- ⑤左肝動脈 left hepatic artery
- ⑥中肝動脈(SIV) middle hepatic artery
- ⑦脾動脈 splenic artery
- ⑧下横隔膜動脈 inferior phrenic artery



腹部血管

ステレオ赤青メガネ使用

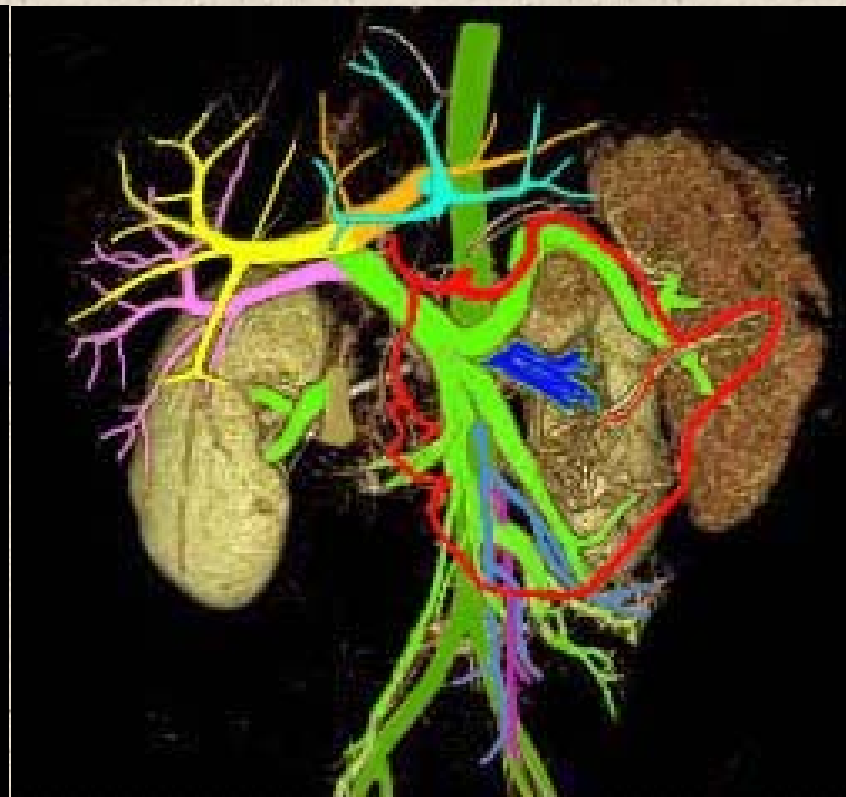
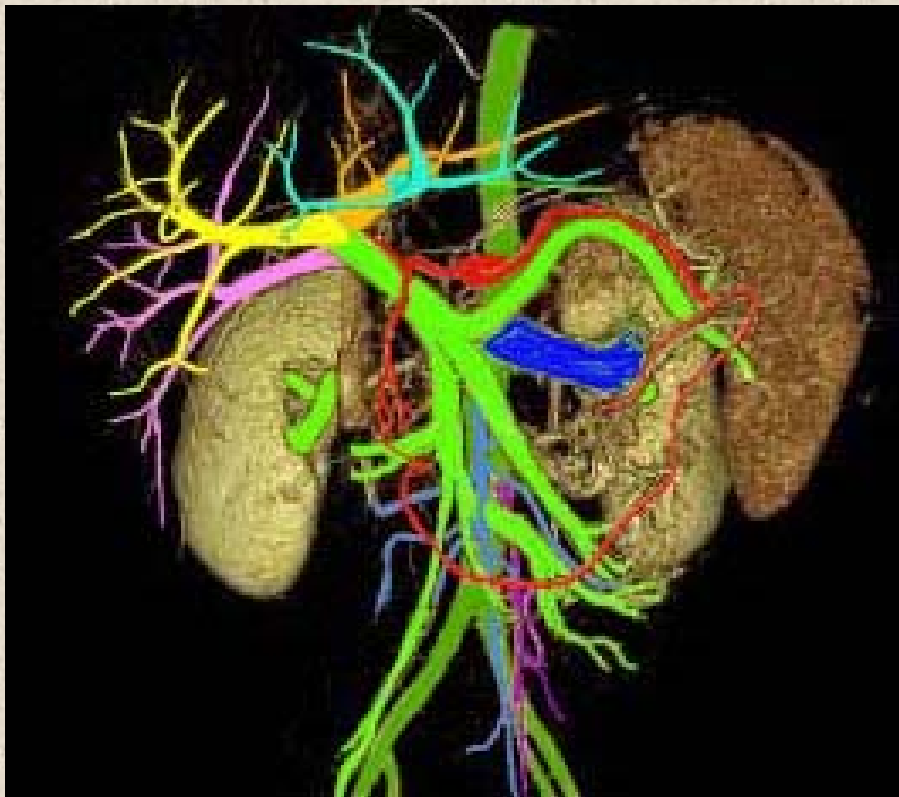


- ① 腹腔動脈 celiac artery
- ② 総肝動脈 common hepatic artery
- ③ 固有肝動脈 proper hepatic artery

- ④ 右肝動脈 right hepatic artery
- ⑤ 左肝動脈 left hepatic artery
- ⑥ 中肝動脈(SIV) middle hepatic artery
- ⑦ 脾動脈 splenic artery
- ⑧ 下横隔膜動脈 inferior phrenic artery

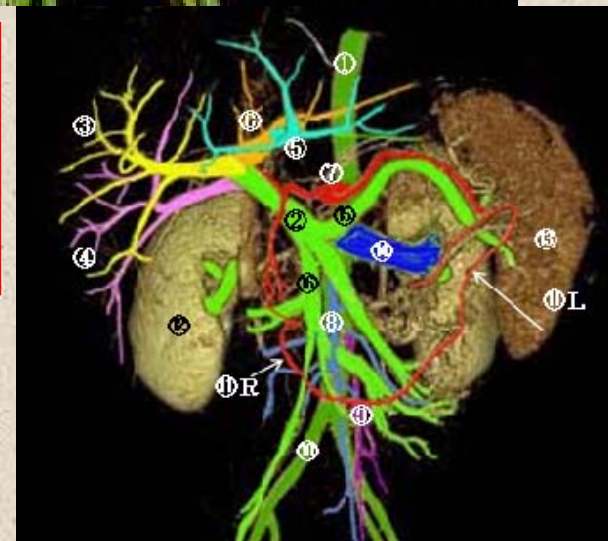
門脈血管

ステレオ視



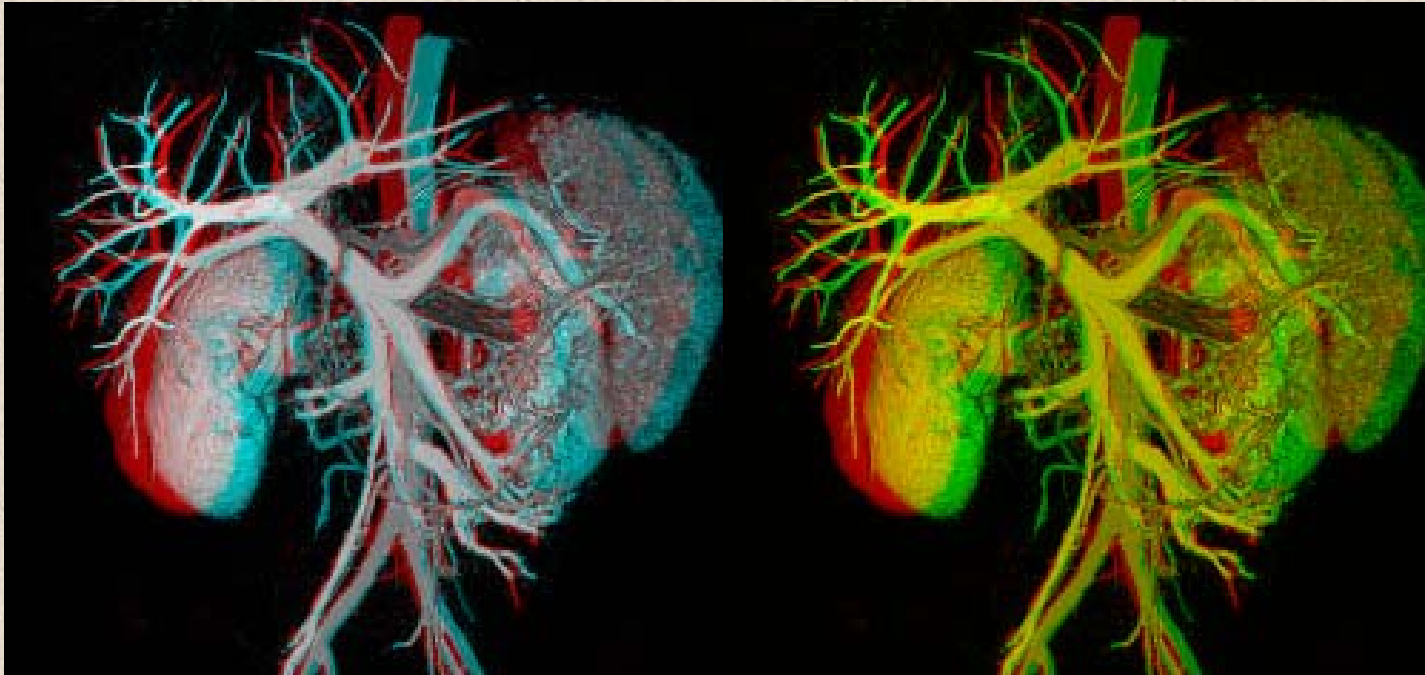
- ①腹部大動脈 abdominal aorta
- ②門脈本幹 main trunk of portal vein
- ③右前区域枝right anterior segmental branch
- ④右後区域枝right posterior segmental branch
- ⑤内側区域枝medial segmental branch
- ⑥左門脈一次枝first branch of left portal vein
- ⑦腹腔動脈 celiac artery
- ⑧上腸間膜動脈superior mesenteric artery
- ⑨下腸間膜動脈 inferior mesenteric artery
- ⑩総腸骨動脈 common iliac artery
- ⑪R右胃大網動脈right gastroepiploic artery
- ⑪L左胃大網動脈 left gastroepiploic artery

- ⑫腎臓 kidney
- ⑬脾臓 spleen
- ⑭腎静脈renal vein
- ⑮脾静脈 splenic vein
- ⑯上腸間膜静脈 superior mesenteric vein



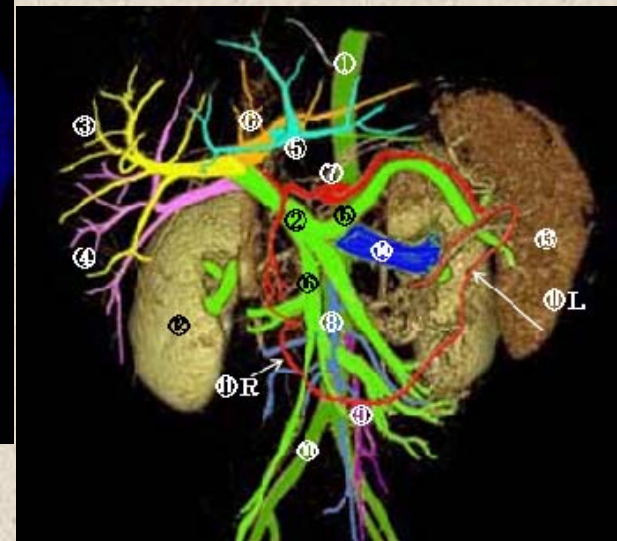
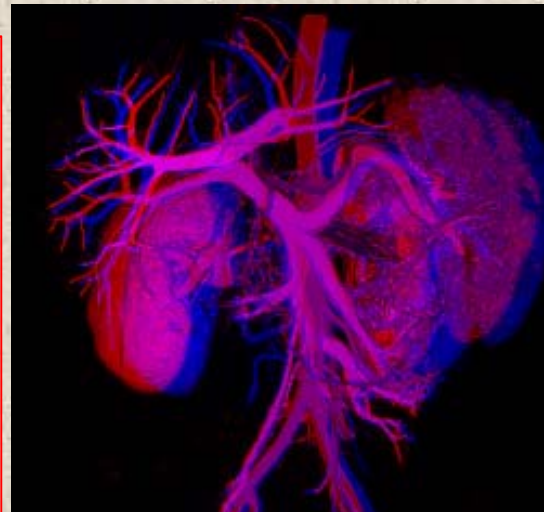
門脈血管

ステレオ赤青メガネ使用



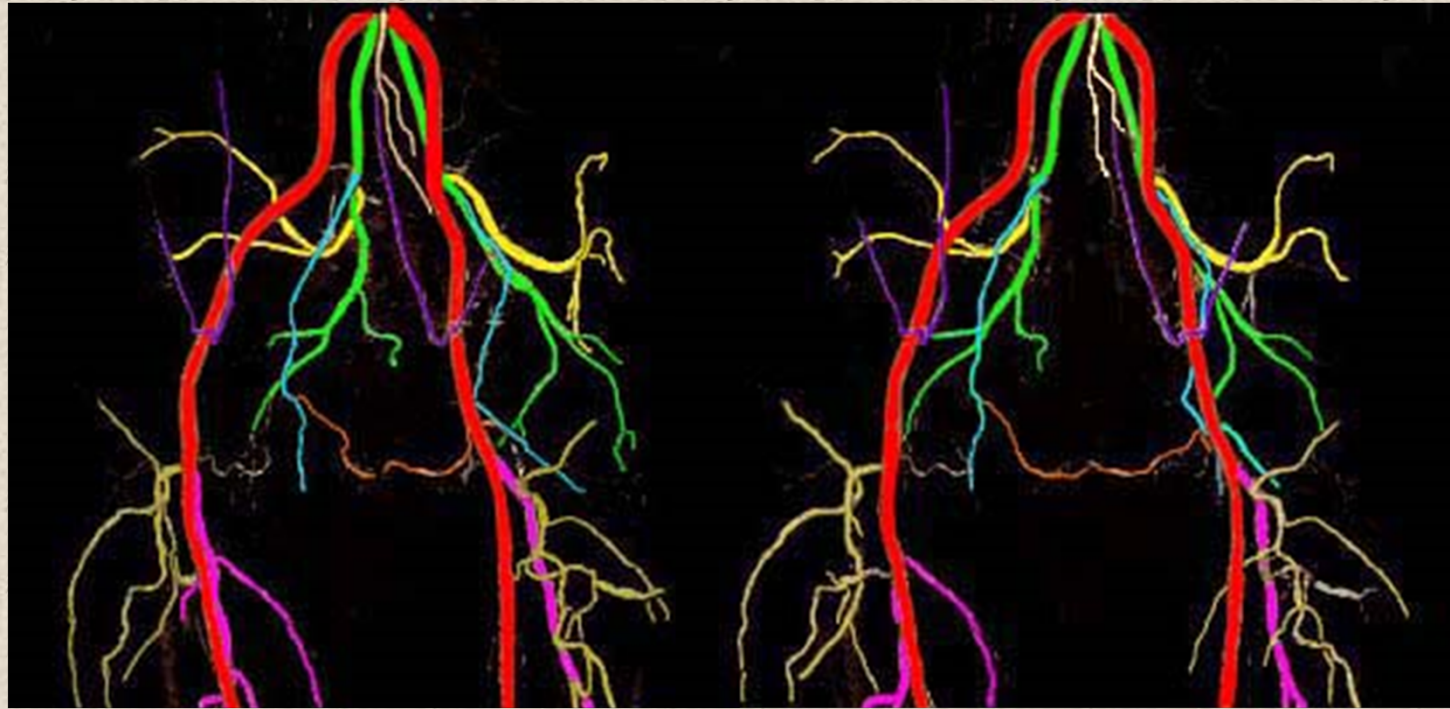
- ⑫腎臓 kidney
- ⑬脾臓 spleen
- ⑭腎静脈 renal vein
- ⑮脾静脈 splenic vein
- ⑯上腸間膜静脈 superior mesenteric vein

- ①腹部大動脈 abdominal aorta
- ②門脈本幹 main trunk of portal vein
- ③右前区域枝 right anterior segmental branch
- ④右後区域枝 right posterior segmental branch
- ⑤内側区域枝 medial segmental branch
- ⑥左門脈一次枝 first branch of left portal vein
- ⑦腹腔動脈 celiac artery
- ⑧上腸間膜動脈 superior mesenteric artery
- ⑨下腸間膜動脈 inferior mesenteric artery
- ⑩総腸骨動脈 common iliac artery
- ⑪R右胃大網動脈 right gastroepiploic artery
- ⑪L左胃大網動脈 left gastroepiploic artery



骨盤部血管 正面

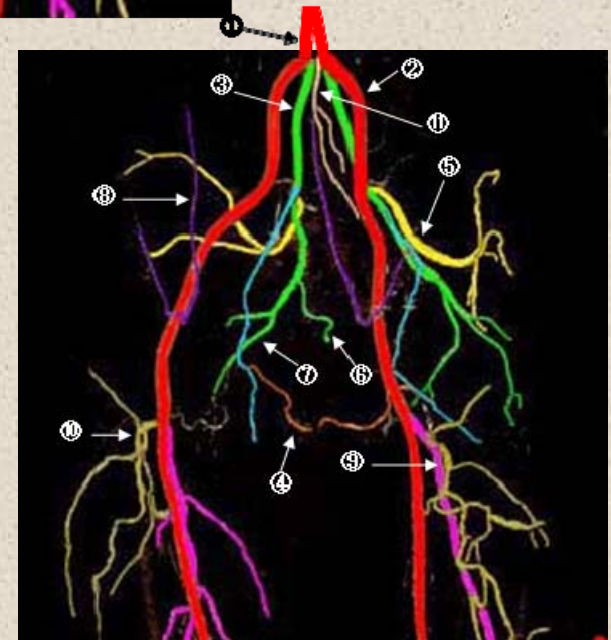
ステレオ視



骨盤動脈

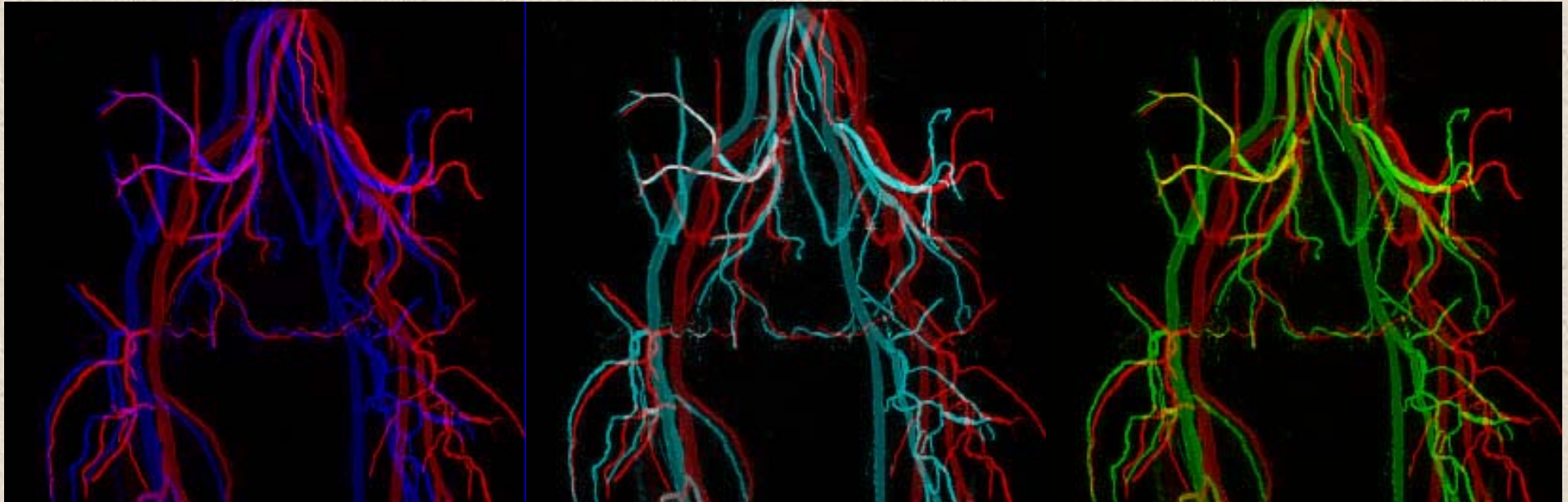
- ①腸骨動脈 common iliac artery
- ②外腸骨動脈 external iliac artery
- ③内腸骨動脈 internal iliac artery
- ④下膀胱動脈 inferior vesical artery
- ⑤腸腰動脈 iliolumbar artery
- ⑥上殿動脈 superior gluteal artery
- ⑦下殿動脈 inferior gluteal artery
- ⑧下腹壁動脈 inferior epigastric artery
- ⑨大腿深動脈 arteria profunda femoraris

- ⑩外側大腿回旋動脈 lateral circumflex femoral artery
- ⑪上直腸動脈 (IMAの分枝) superior rectal artery (superior hemorrhoidal artery)



骨盤部血管 正面

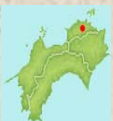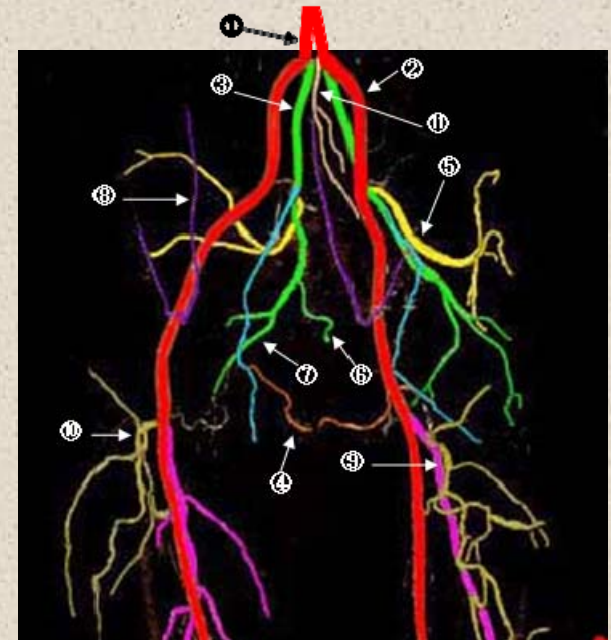
ステレオ赤青メガネ使用

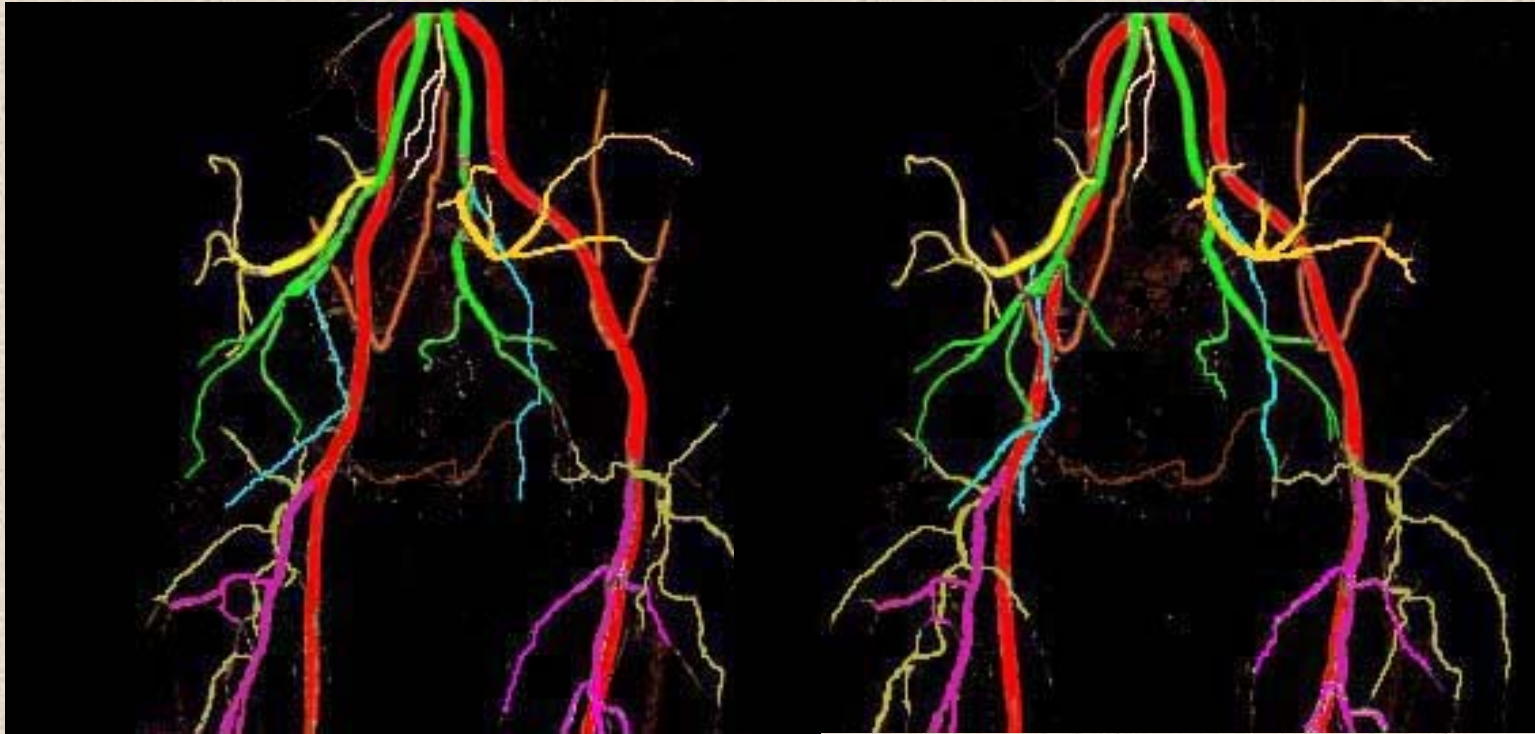


骨盤動脈

- ①腸骨動脈 common iliac artery
- ②外腸骨動脈 external iliac artery
- ③内腸骨動脈 internal iliac artery
- ④下膀胱動脈 inferior vesical artery
- ⑤腸腰動脈 iliolumbar artery
- ⑥上殿動脈 superior gluteal artery
- ⑦下殿動脈 inferior gluteal artery
- ⑧下腹壁動脈 inferior epigastric artery
- ⑨大腿深動脈 arteria profunda femoraris

- ⑩外側大腿回旋動脈 lateral circumflex femoral artery
- ⑪上直腸動脈 (IMAの分枝) superior rectal artery (superior hemorrhoidal artery)

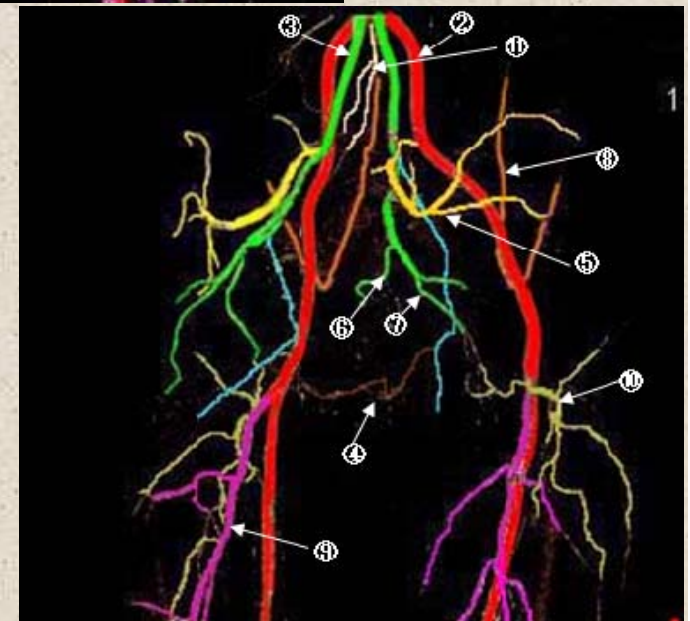




骨盤動脈

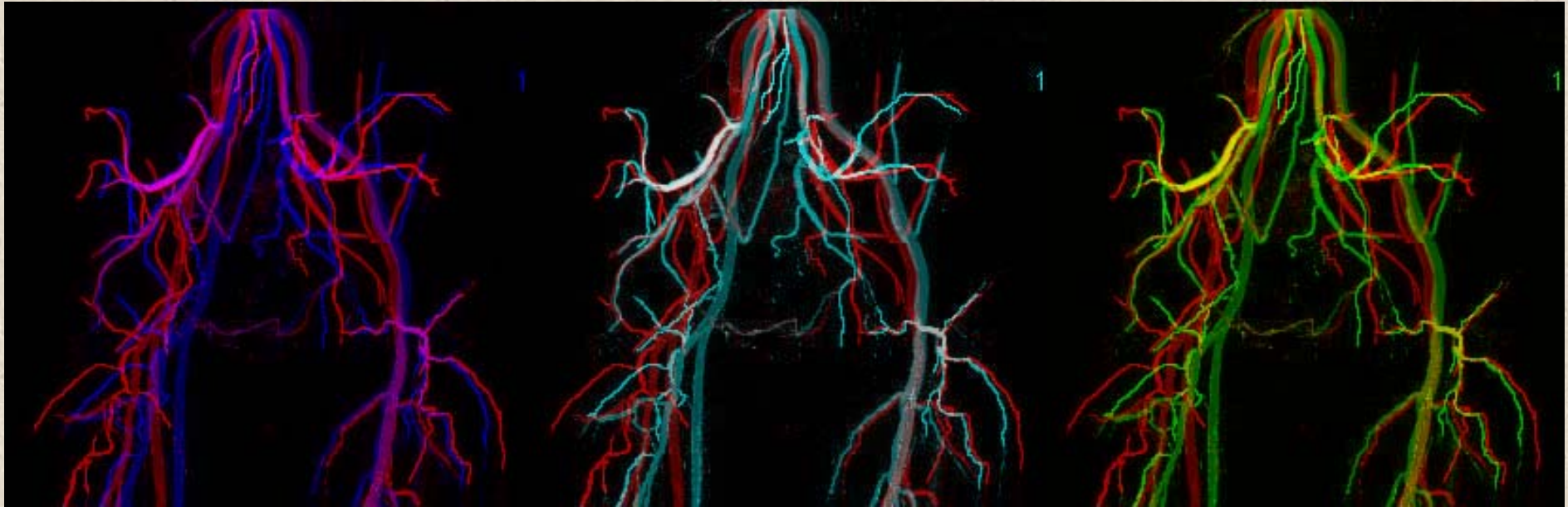
- ①腸骨動脈 common iliac artery
- ②外腸骨動脈 external iliac artery
- ③内腸骨動脈 internal iliac artery
- ④下膀胱動脈 inferior vesical artery
- ⑤腸腰動脈 iliolumbar artery
- ⑥上殿動脈 superior gluteal artery
- ⑦下殿動脈 inferior gluteal artery
- ⑧下腹壁動脈 inferior epigastric artery
- ⑨大腿深動脈 arteria profunda femoris

- ⑩外側大腿回旋動脈 lateral circumflex femoral artery
- ⑪上直腸動脈 (IMAの分枝) superior rectal artery (superior hemorrhoidal artery)



骨盤部血管 後面

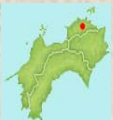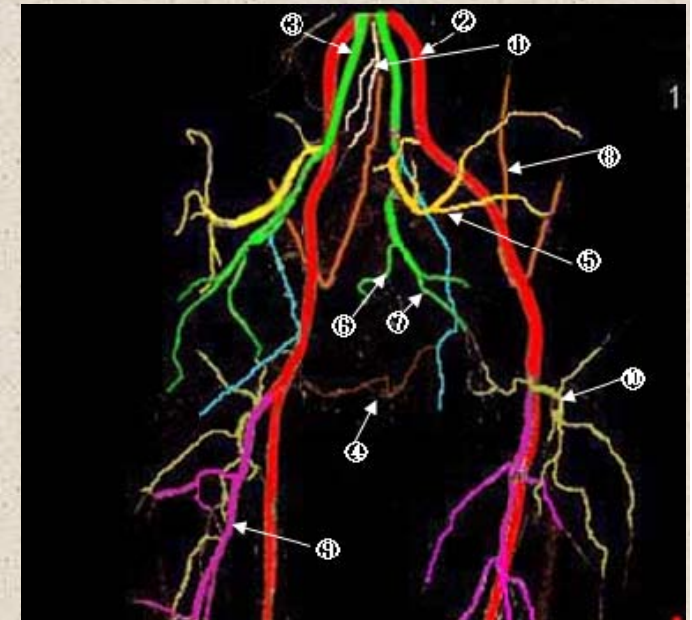
ステレオ赤青メガネ使用

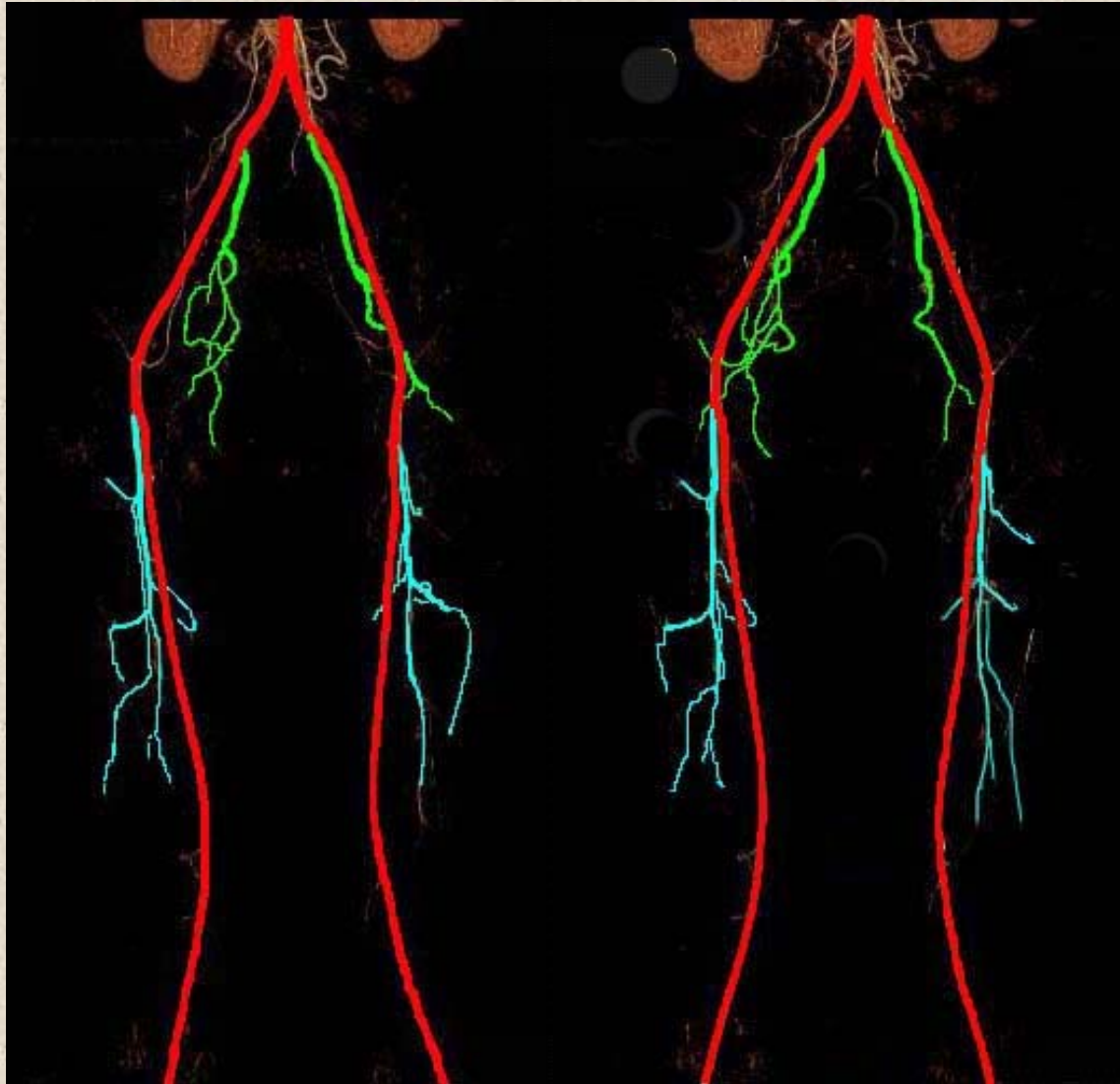


骨盤動脈

- ①腸骨動脈 common iliac artery
- ②外腸骨動脈 external iliac artery
- ③内腸骨動脈 internal iliac artery
- ④下膀胱動脈 inferior vesical artery
- ⑤腸腰動脈 iliolumbar artery
- ⑥上殿動脈 superior gluteal artery
- ⑦下殿動脈 inferior gluteal artery
- ⑧下腹壁動脈 inferior epigastric artery
- ⑨大腿深動脈 arteria profunda femoraris

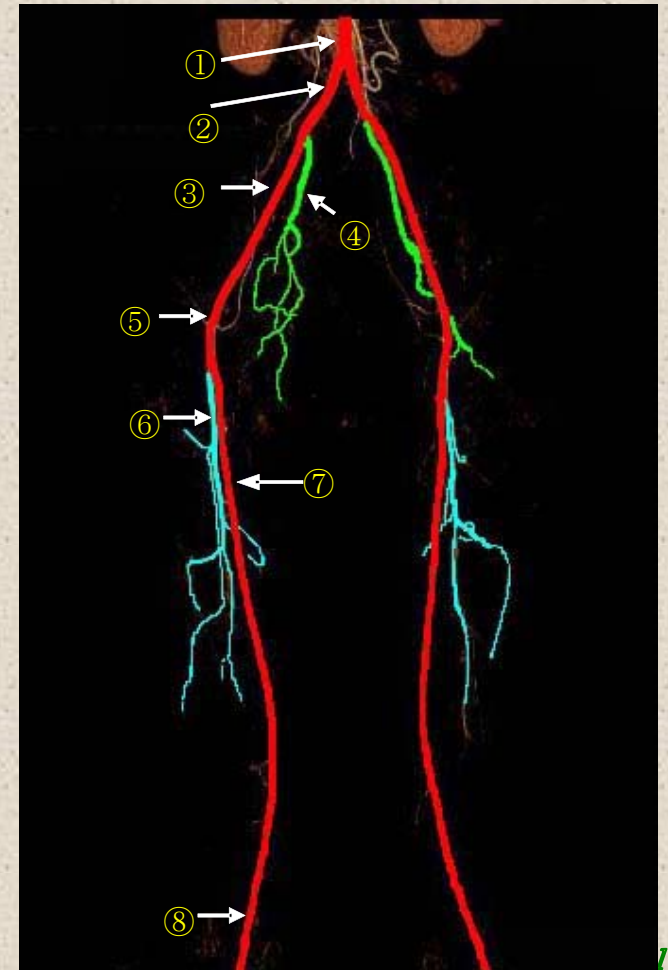
- ⑩外側大腿回旋動脈 lateral circumflex femoral artery
- ⑪上直腸動脈 (IMAの分枝) superior rectal artery (superior hemorrhoidal artery)





- ①腹部大動脈 abdominal aorta
- ②総腸骨動脈 common iliac artery
- ③外腸骨動脈 external iliac artery
- ④内腸骨動脈 internal iliac artery
- ⑤総大腿動脈 common femoral artery
- ⑥大腿深動脈 profunda femoris (deep femoral artery)

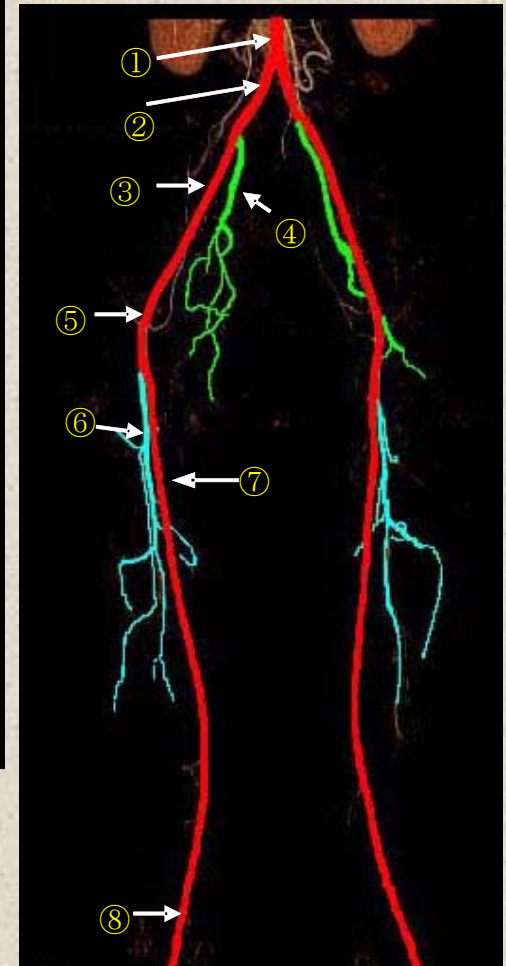
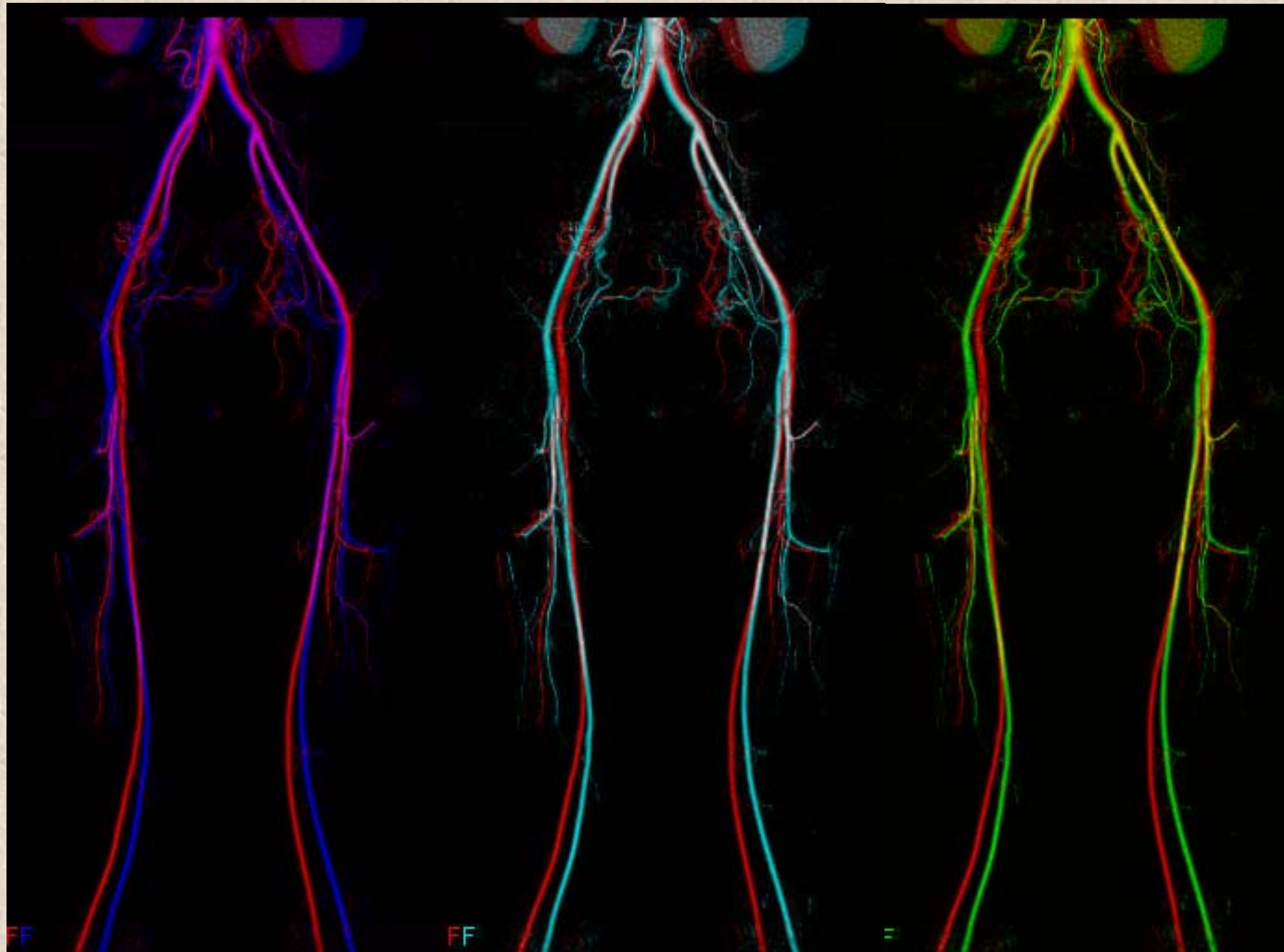
- ⑦浅大腿動脈 superficial femoral artery
- ⑧膝窩動脈 popliteal artery



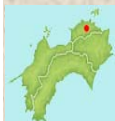下肢血管

ステレオ赤青メガネ使用

- ①腹部大動脈 abdominal aorta
- ②総腸骨動脈 common iliac artery
- ③外腸骨動脈 external iliac artery
- ④内腸骨動脈 internal iliac artery

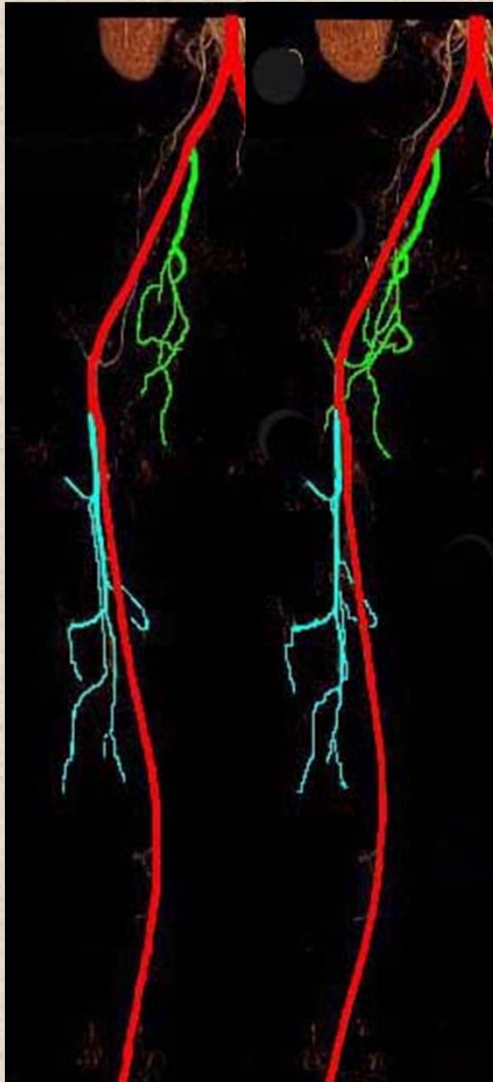


- ⑤総大腿動脈 common femoral artery
- ⑥大腿深動脈 profunda femoris (deep femoral artery)
- ⑦浅大腿動脈 superficial femoral artery
- ⑧膝窩動脈 popliteal artery

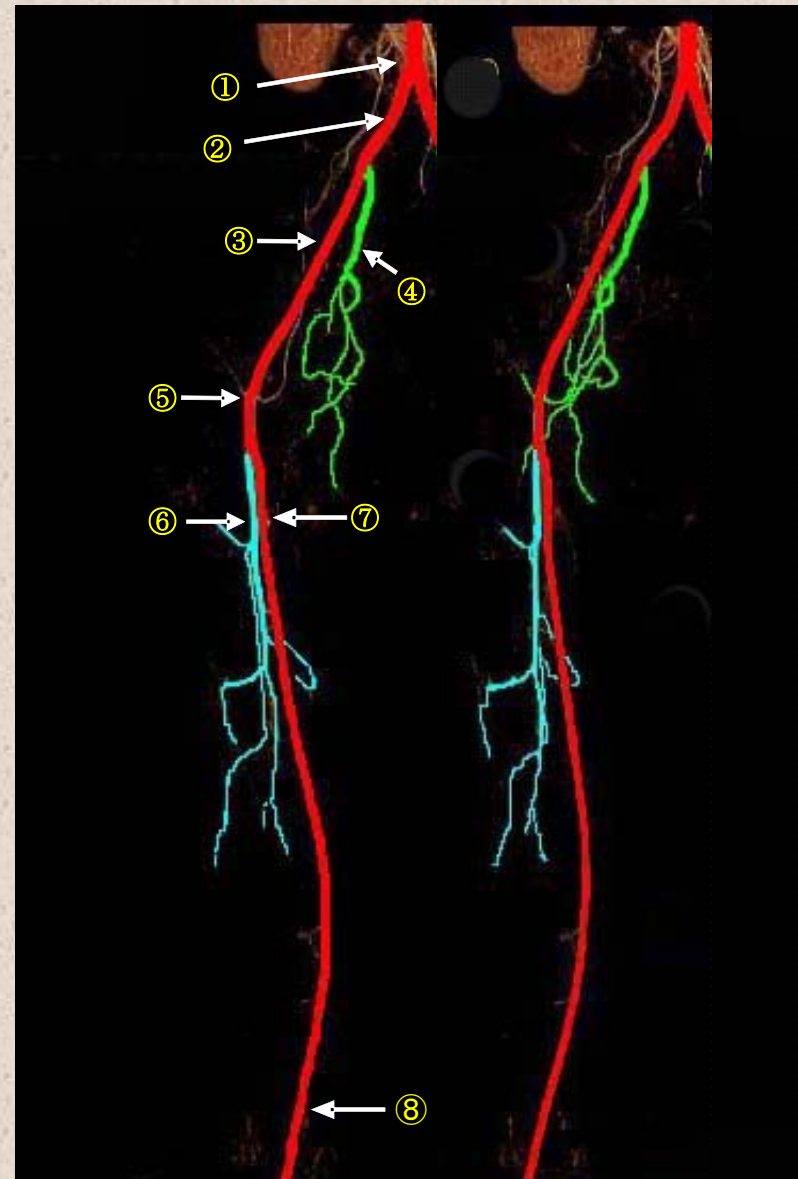


下肢血管

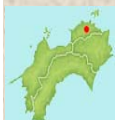ステレオ視

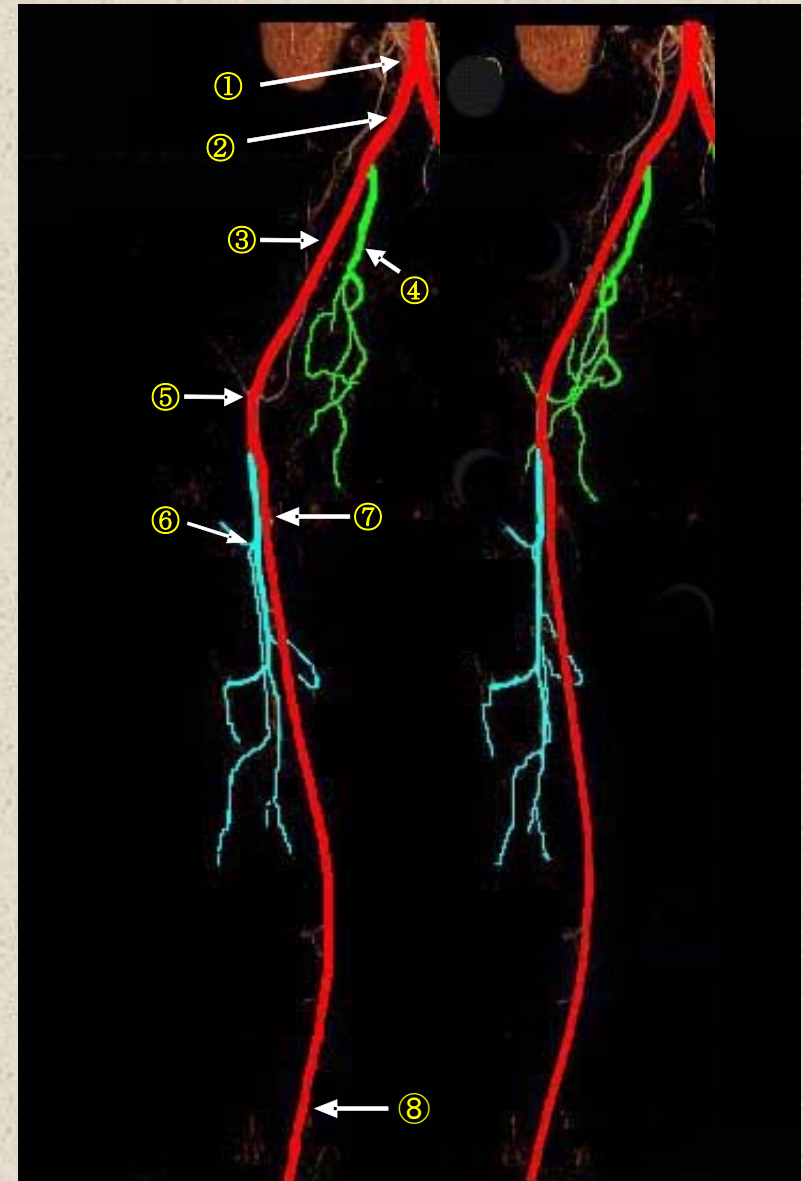
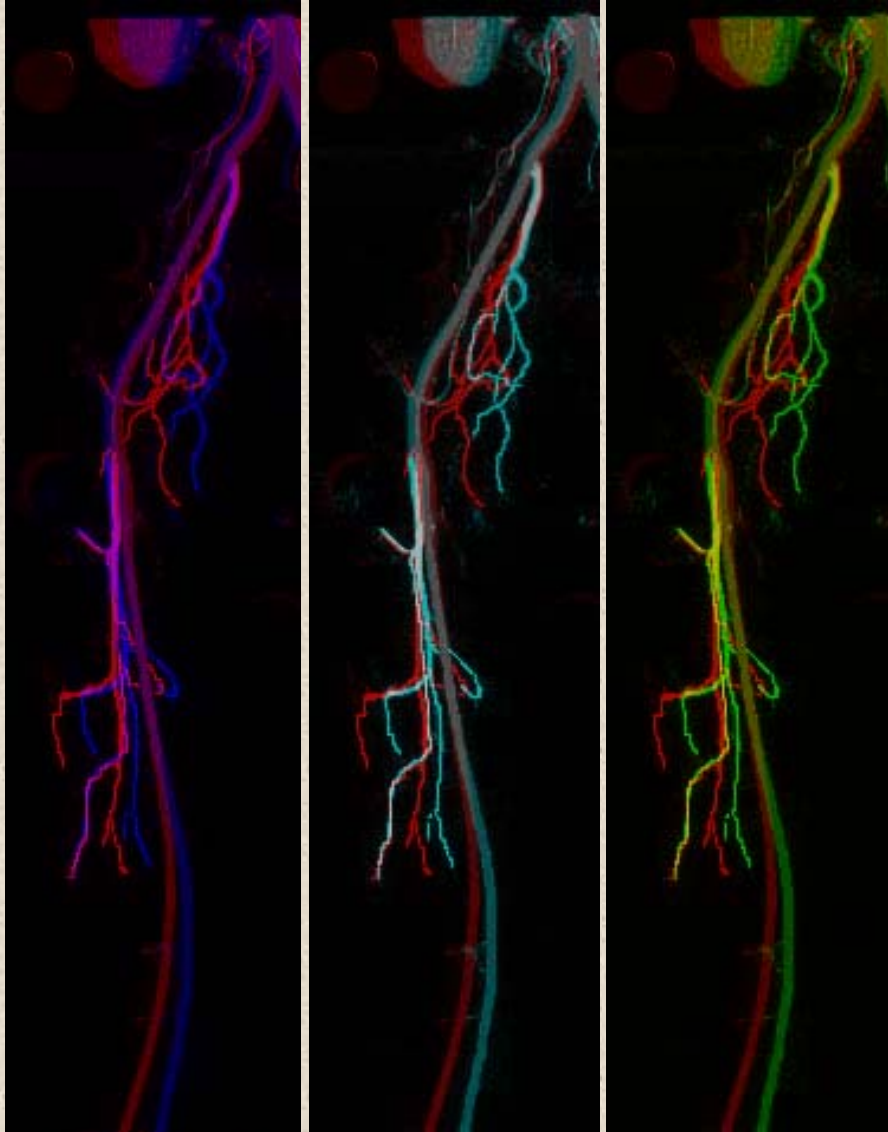


- ①腹部大動脈
abdominal aorta
- ②総腸骨動脈
common iliac artery
- ③外腸骨動脈
external iliac artery
- ④内腸骨動脈
internal iliac artery
- ⑤総大腿動脈
common femoral artery
- ⑥大腿深動脈
profunda femoris
(deep femoral artery)
- ⑦浅大腿動脈
superficial femoral artery
- ⑧膝窩動脈
popliteal artery



鼠径靱帯 : inguinal ligament
(外腸骨動脈が鼠径靱帯から
総大腿動脈になる)





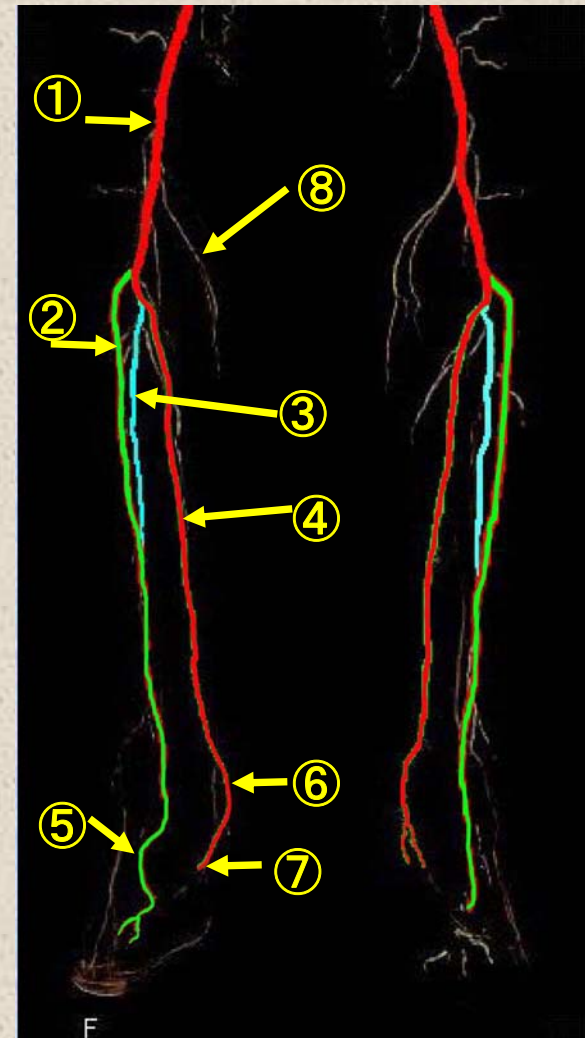
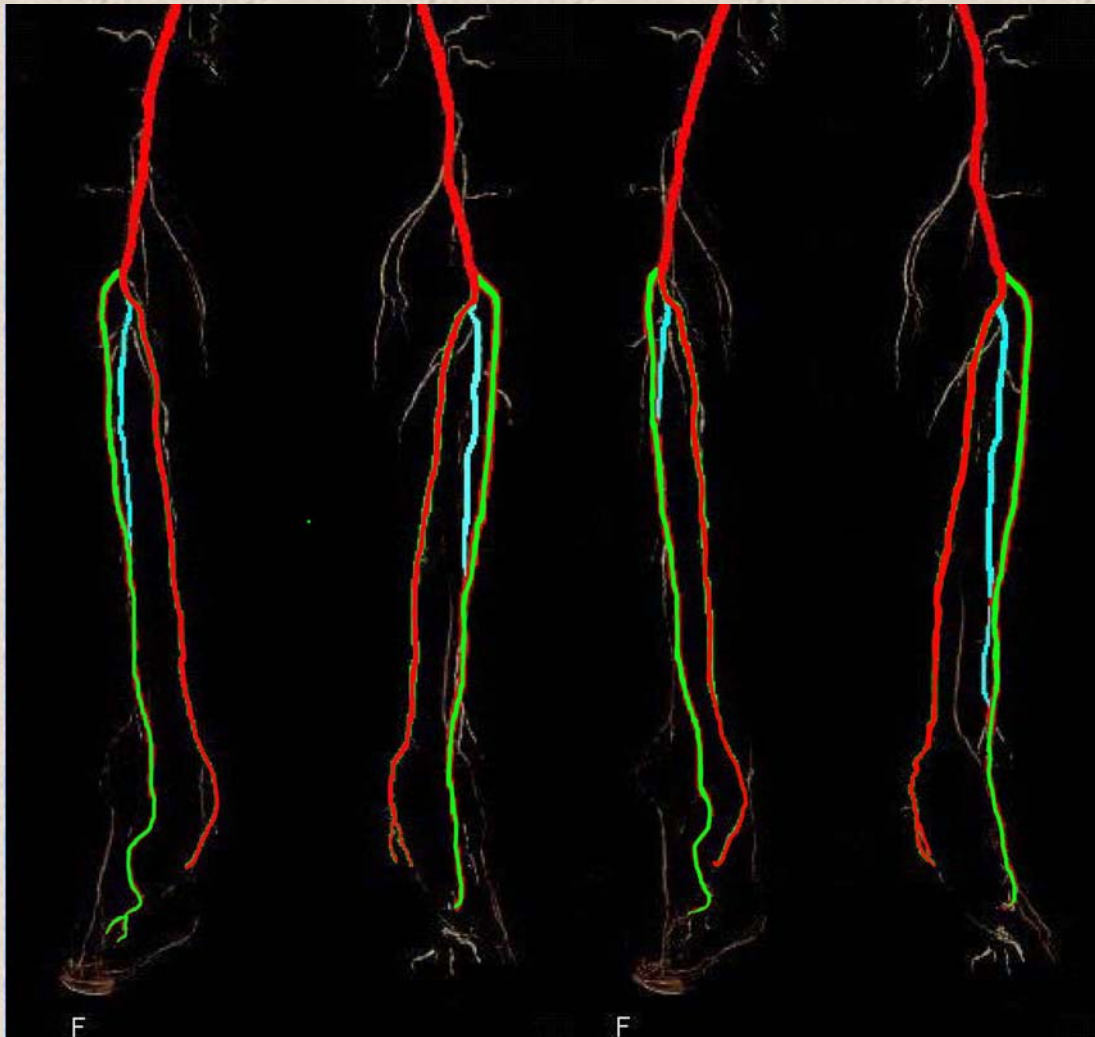
- ①腹部大動脈 abdominal aorta
- ②総腸骨動脈 common iliac artery
- ③外腸骨動脈 external iliac artery
- ④内腸骨動脈 internal iliac artery
- ⑤総大腿動脈 common femoral artery

- ⑥大腿深動脈 profunda femoris (deep femoral artery)
- ⑦浅大腿動脈 superficial femoral artery
- ⑧膝窩動脈 popliteal artery

鼠径靭帯 : inguinal ligament
 (外腸骨動脈が鼠径靭帯から
 総大腿動脈になる)

下肢血管

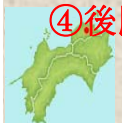ステレオ視



- ①膝窩動脈 popliteal artery
- ②前脛骨動脈 anterior tibial artery
- ③腓骨動脈 peroneal artery(fibular artery)
- ④後脛骨動脈 posterior tibial artery

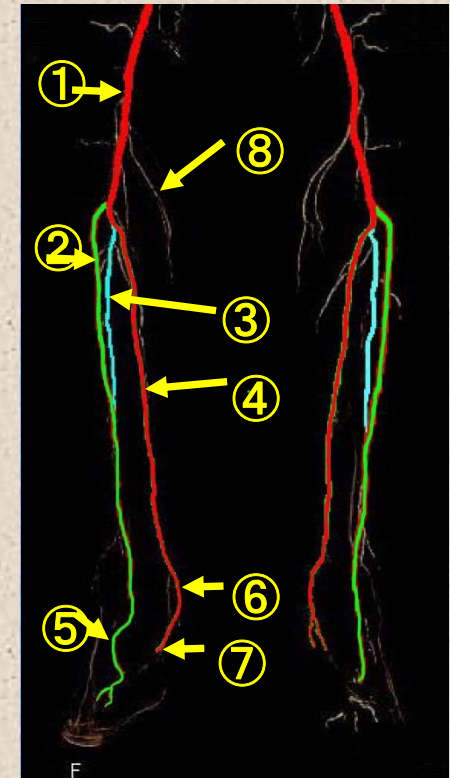
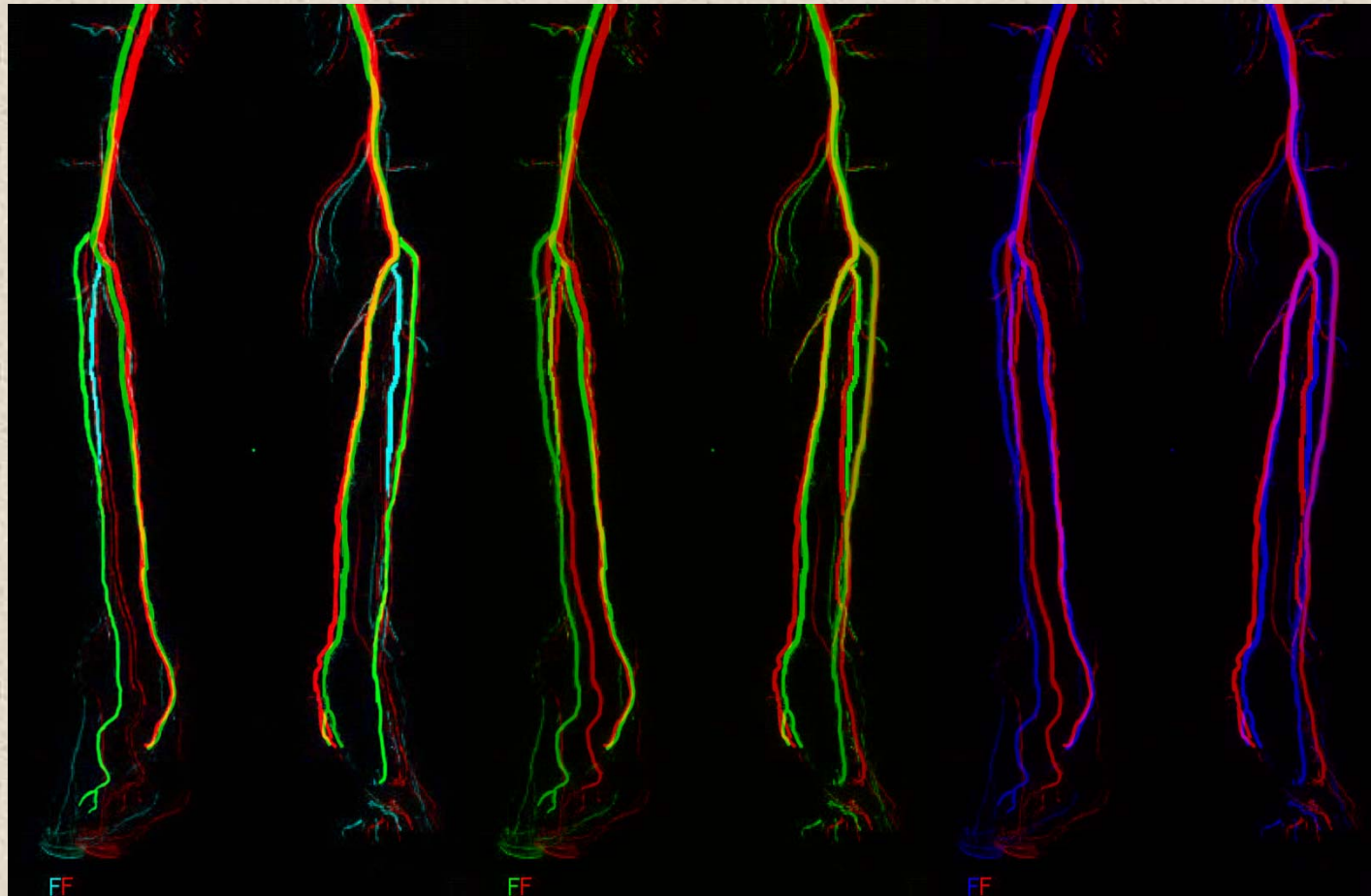
- ⑤足背動脈 arteria dorsalis pedis
- ⑥後脛骨動脈 posterior tibial artery
- ⑦内側足底動脈 medial planter artery
- ⑧下行膝動脈 descending genicular artery

注：後脛骨動脈は、下腿後面下方の破裂靭帯のところで、内側足底動脈と外側足底動脈に分かれる。



下肢血管

ステレオ赤青メガネ使用

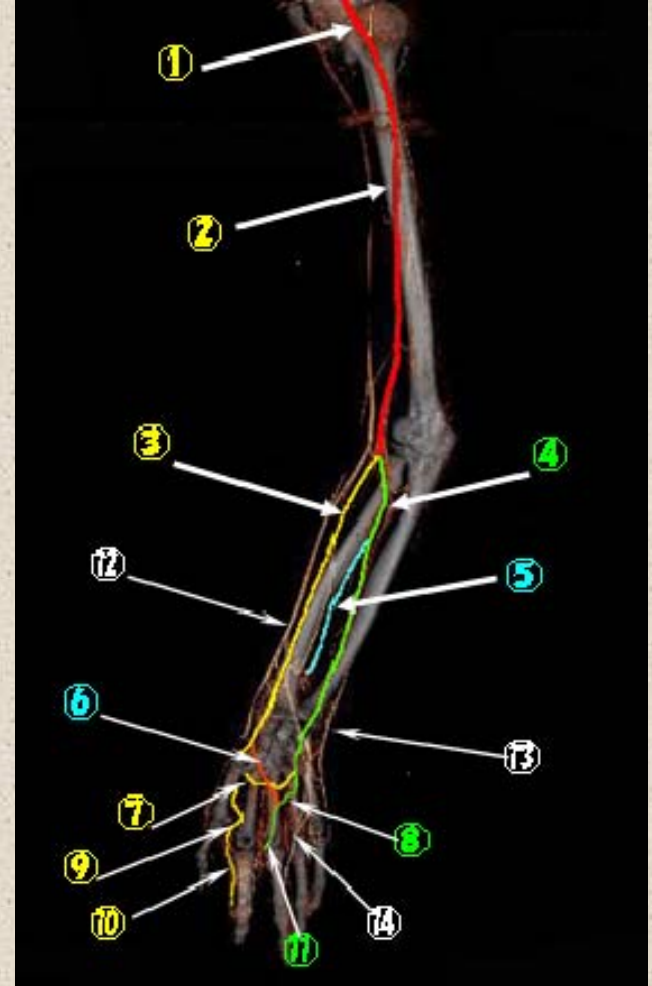
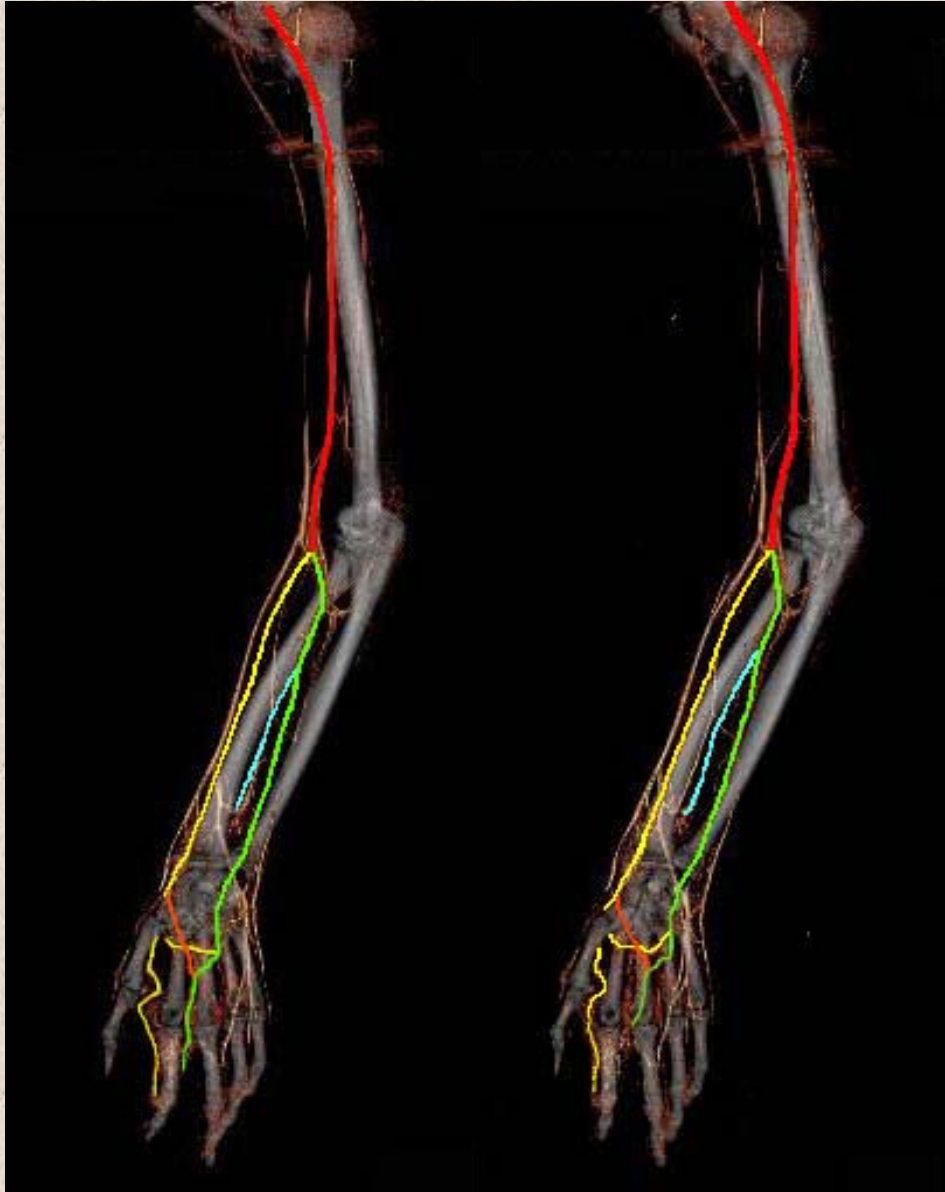

- ①膝窩動脈 popliteal artery
- ②前脛骨動脈 anterior tibial artery
- ③腓骨動脈 peroneal artery(fibular artery)
- ④後脛骨動脈 posterior tibial artery

- ⑤足背動脈 arteria dorsalis pedis
- ⑥後脛骨動脈 posterior tibial artery
- ⑦内側足底動脈 medial planter artery
- ⑧下行膝動脈 descending genicular artery

注：後脛骨動脈は、下腿後面下方の破裂靭帯のところ、内側足底動脈と外側足底動脈に分かれる。





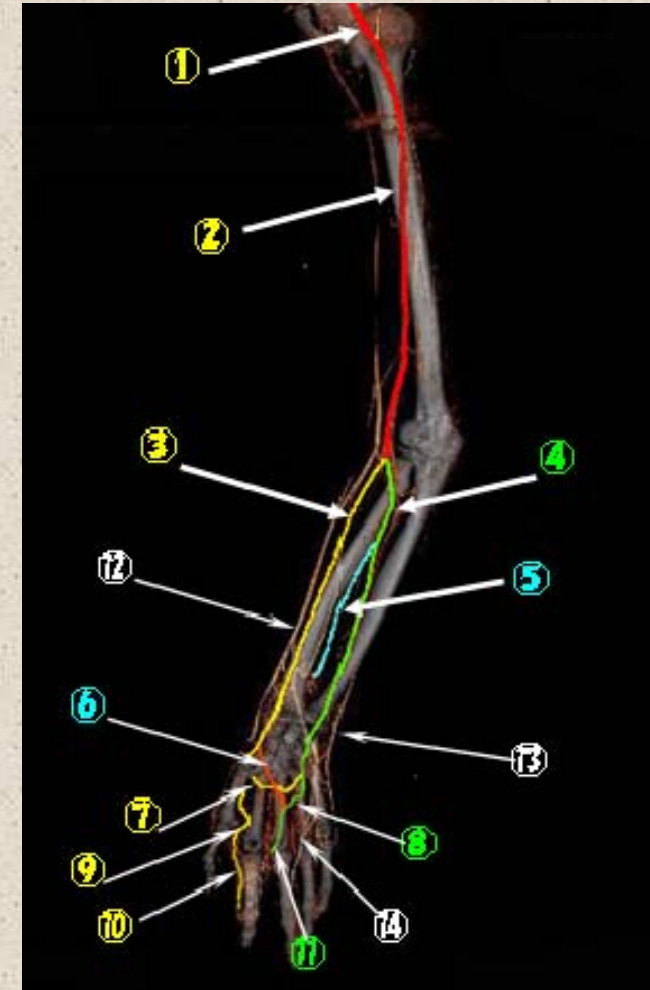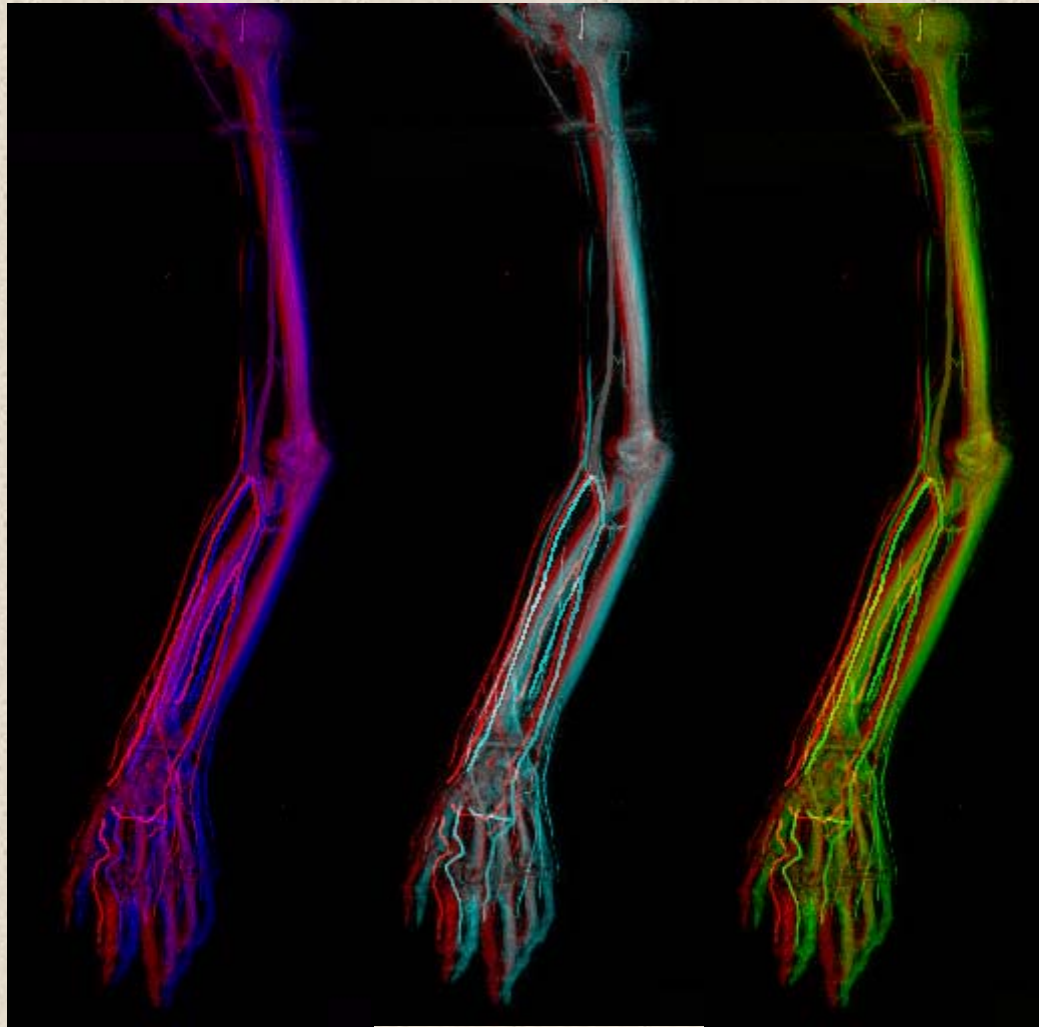
⑨母指主動脈
 princeps pollicis artery
 ⑩示指橈側動脈arteria padialis indicis
 ⑪固有掌側指動脈proper palmar digital artery

⑫橈骨静脈 radial veins
 ⑬尺骨静脈 ulnar veins
 ⑭固有掌側指静脈
 proper palmar digital veins

①腋窩動脈 (第一肋骨外側縁より) axillary artery
 ②上腕動脈 (大円筋下縁より) brachial artery
 ③橈骨動脈radial artery
 ④尺骨動脈ulnar artery
 ⑤ 前 骨 間 動 脈 □□□□r□□r
 □□□□r□□□□□□ □r□□r□
 ⑥橈骨動脈 浅掌枝superficial palmar branch of radial artery
 ⑦深掌動脈弓deep palmar arch
 ⑧浅掌動脈弓superficial palmar arch

上肢血管

ステレオ赤青メガネ使用



⑨母指主動脈
princeps pollicis artery

⑩示指橈側動脈arteria radialis indicis

⑪固有掌側指動脈proper palmar digital artery

⑫橈骨静脈 radial veins

⑬尺骨静脈 ulnar veins

⑭固有掌側指静脈

proper palmar digital veins

①腋窩動脈 (第一肋骨外側縁より) axillary artery

②上腕動脈 (大円筋下縁より) brachial artery

③橈骨動脈radial artery

④尺骨動脈ulnar artery

⑤ 前 骨 間 動 脈 □□□□r□□□

□□□□r□□□□□□ □r□□r□

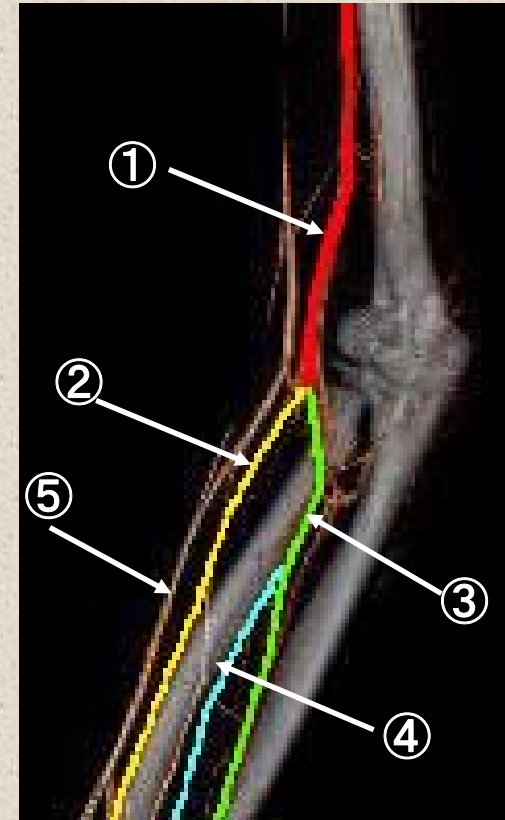
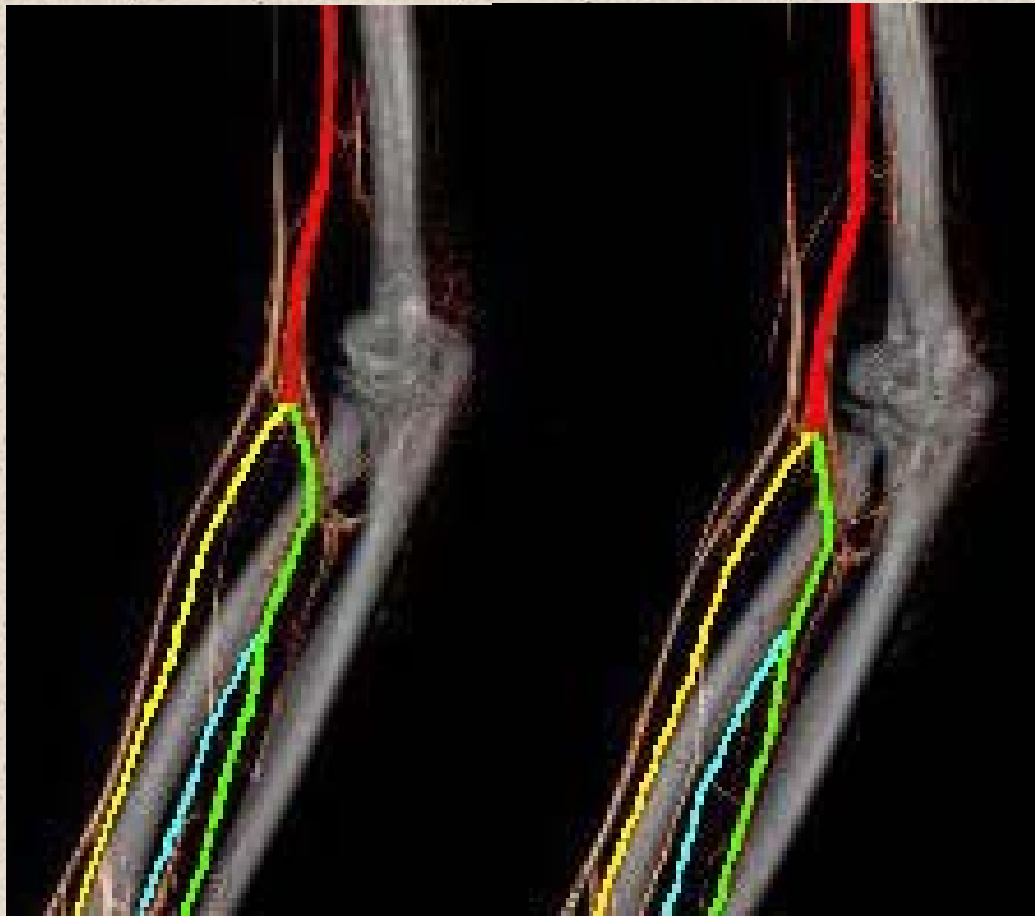⑥橈骨動脈 浅掌枝superficial palmar branch of radial artery

⑦深掌動脈弓deep palmar arch

⑧浅掌動脈弓superficial palmar arch

肘部 血管

ステレオ視



①上腕動脈 (大円筋下縁より) brachial artery

②橈骨動脈radial artery

③尺骨動脈ulnar artery

④ 前 骨 間 動 脈 □□□□r□□r

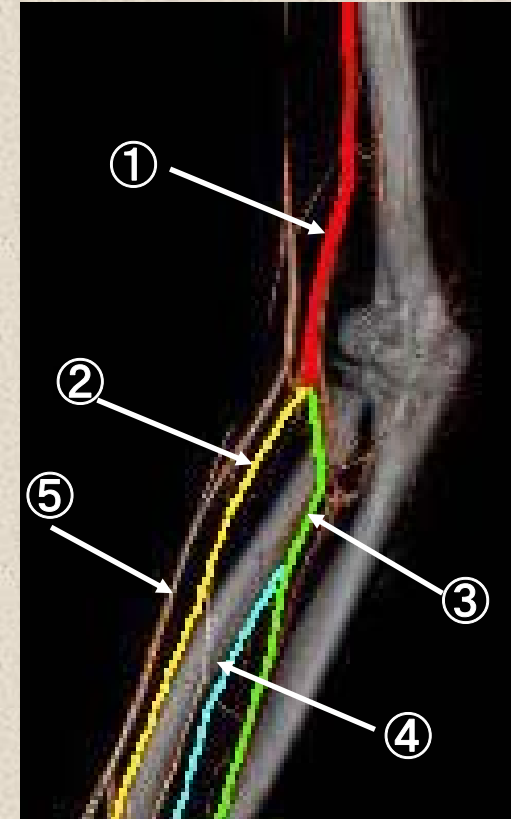
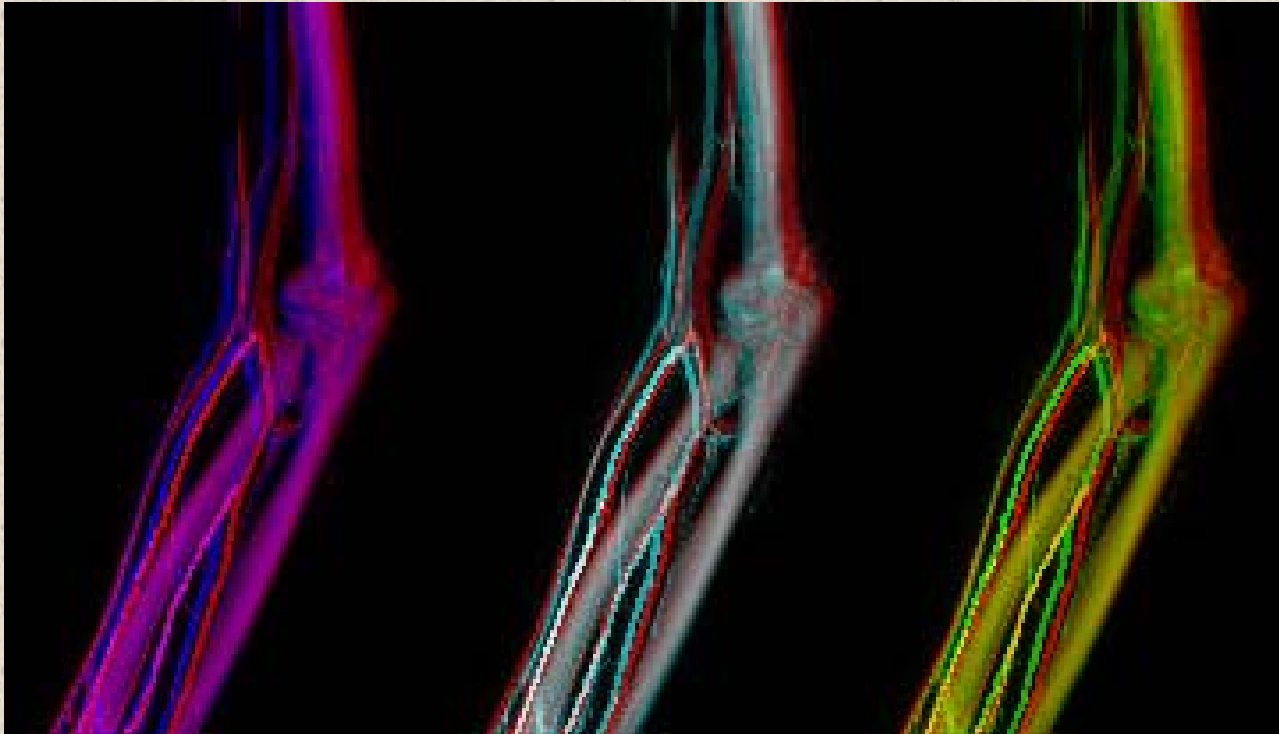
□□□□r□□□□□□□ □r□□r□

⑤橈骨静脈 radial veins



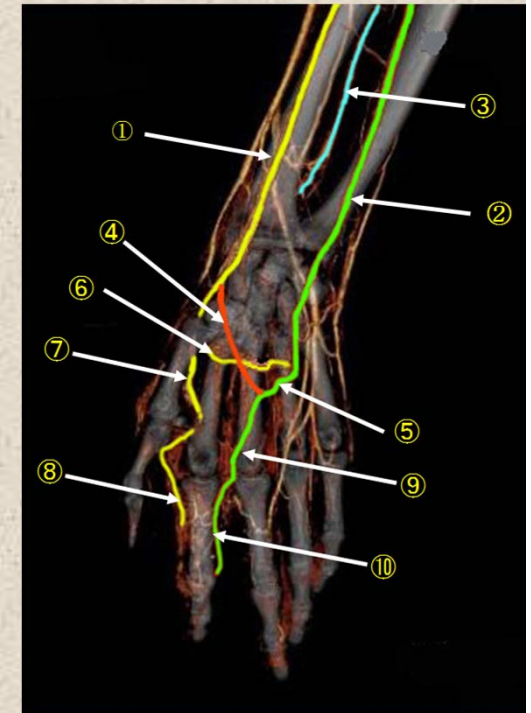
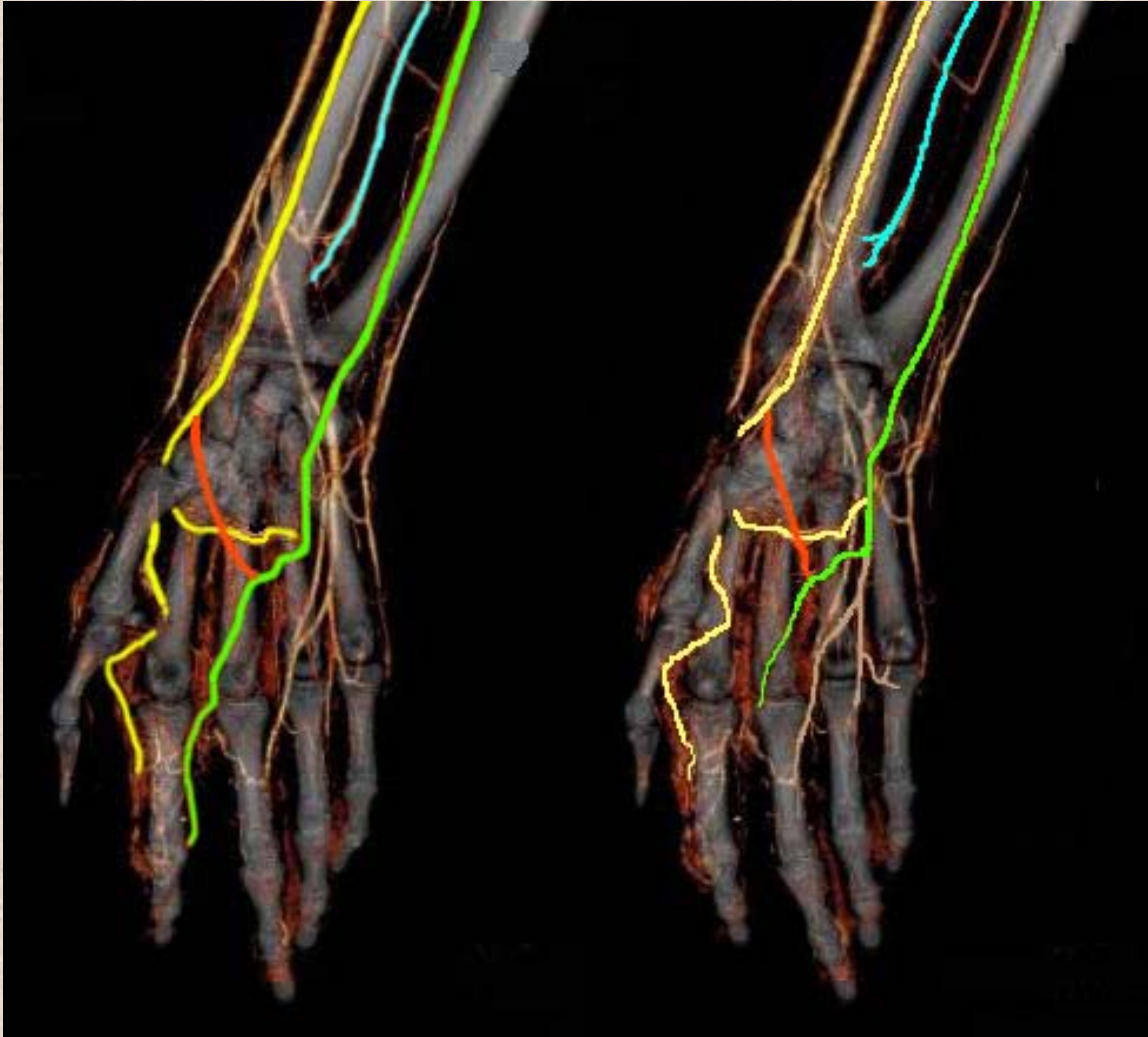
肘部 血管

ステレオ赤青メガネ使用



- ①上腕動脈 (大円筋下縁より) brachial artery
- ②橈骨動脈radial artery
- ③尺骨動脈ulnar artery
- ④ 前 骨 間 動 脈 □□□□r□□r
- r□□□□□□□ □r□□r□
- ⑤橈骨静脈 radial veins





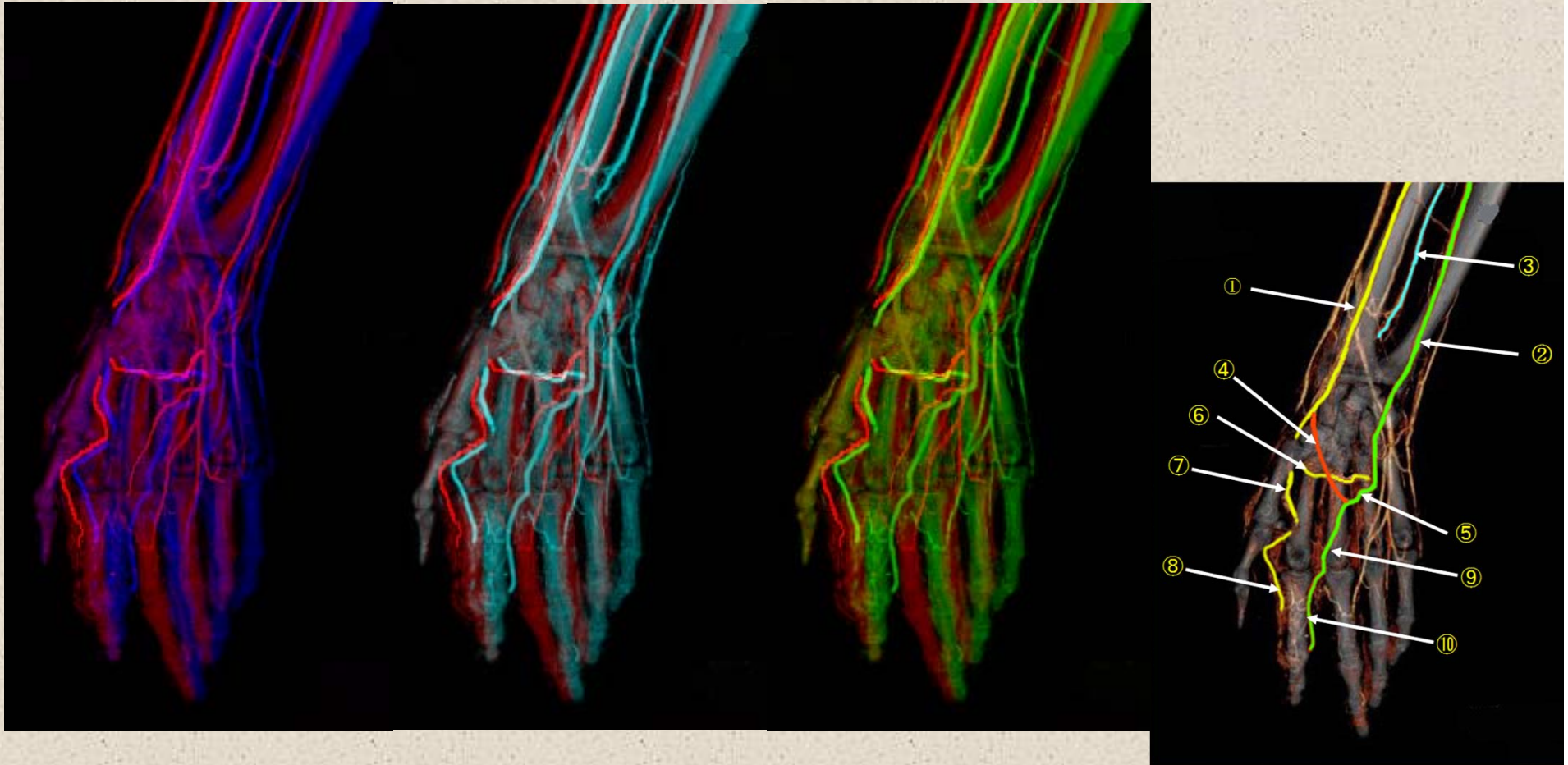
- ① 橈骨動脈 radial artery
- ② 尺骨動脈 ulnar artery
- ③ 前骨間動脈 anterior interosseous artery
- ④ 橈骨動脈 浅掌枝 superficial palmar branch of radial artery
- ⑤ 浅掌動脈弓 superficial palmar artery
- ⑥ 深掌動脈弓 deep palmar arch

- ⑦ 母指主動脈 princeps pollicis artery
- ⑧ 示指橈側動脈 arteria padialis indicis (Radialis indicis)
- ⑨ 総掌側指動脈 common palmar digital artery

- ⑩ 固有掌側指動脈 proper palmar digital artery
- ⑪ 橈骨静脈 radial veins
- ⑫ 尺骨静脈 ulnar veins
- ⑬ 固有掌側指静脈 proper palmar digital veins

手部 血管

ステレオ赤青メガネ使用



① 橈骨動脈 radial artery

② 尺骨動脈 ulnar artery

③ 前骨間動脈 anterior interosseous artery

④ 橈骨動脈 浅掌枝 superficial palmar branch of radial artery

⑤ 浅掌動脈弓 superficial palmar arch

⑥ 深掌動脈弓 deep palmar arch

⑦ 母指主動脈

princeps pollicis artery

⑧ 示指橈側動脈

arteria radialis indicis
(Radialis indicis)

⑨ 総掌側指動脈

common palmar digital artery

⑩ 固有掌側指動脈

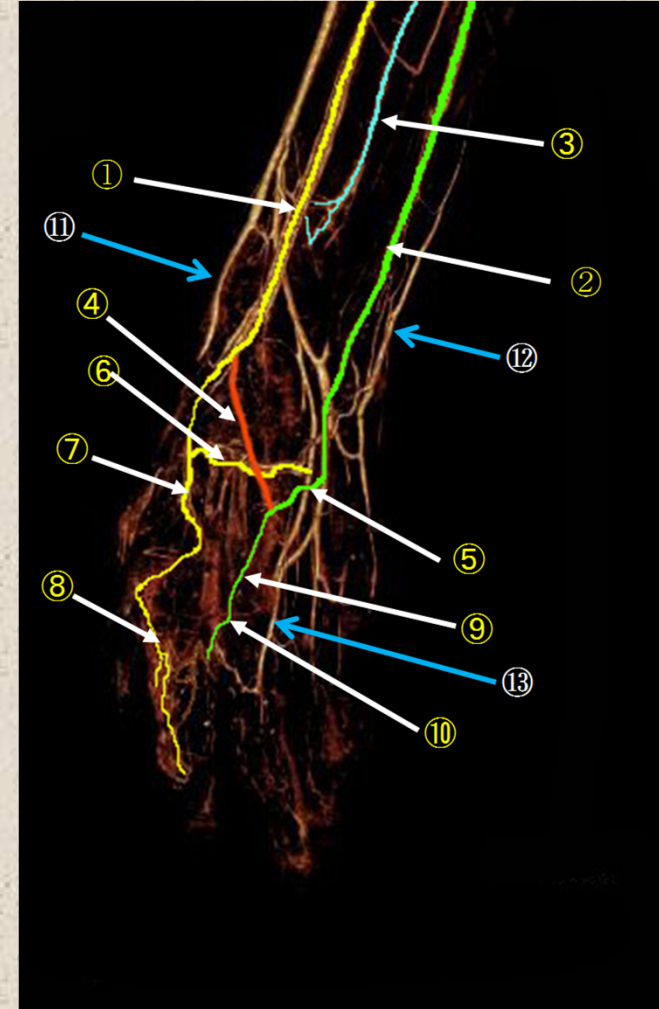
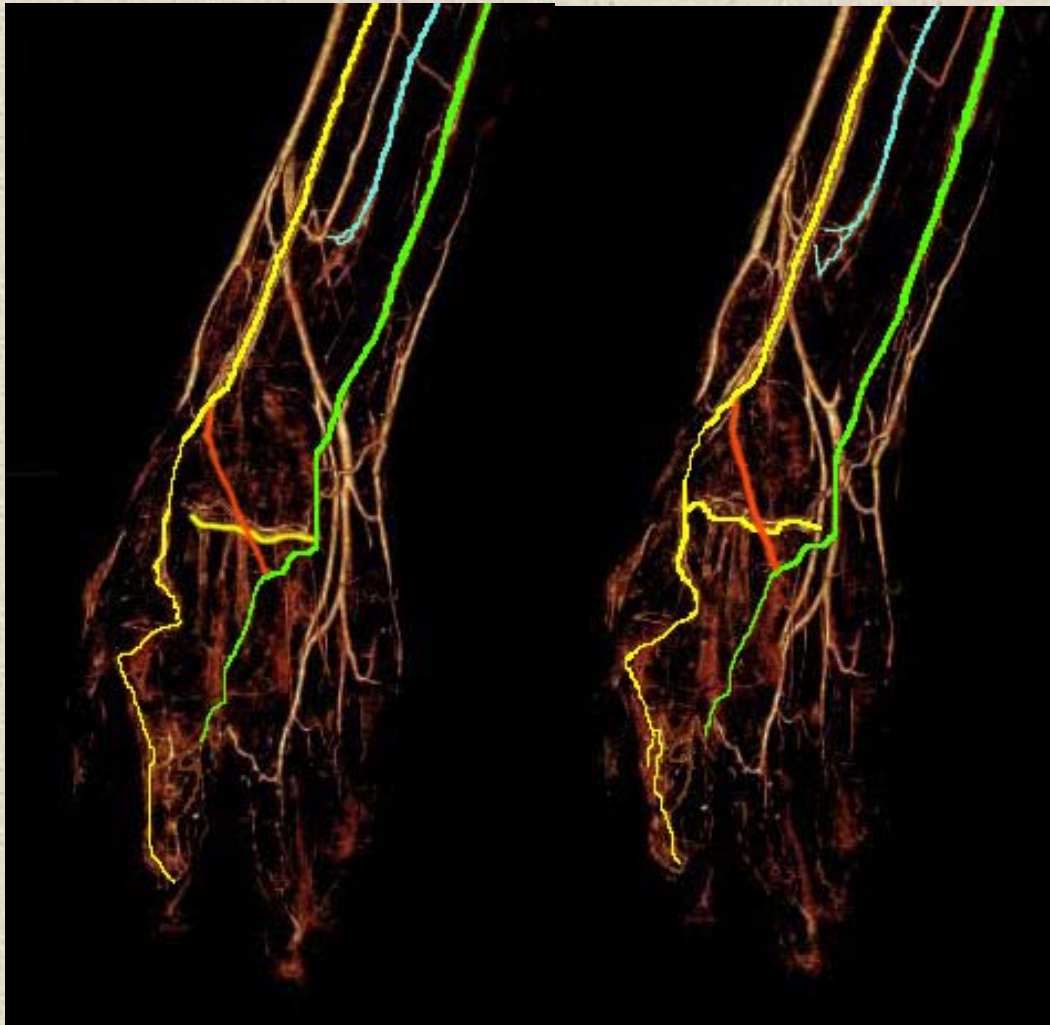
proper palmar digital artery

⑪ 橈骨静脈 radial veins

⑫ 尺骨静脈 ulnar veins

⑬ 固有掌側指静脈

proper palmar digital veins



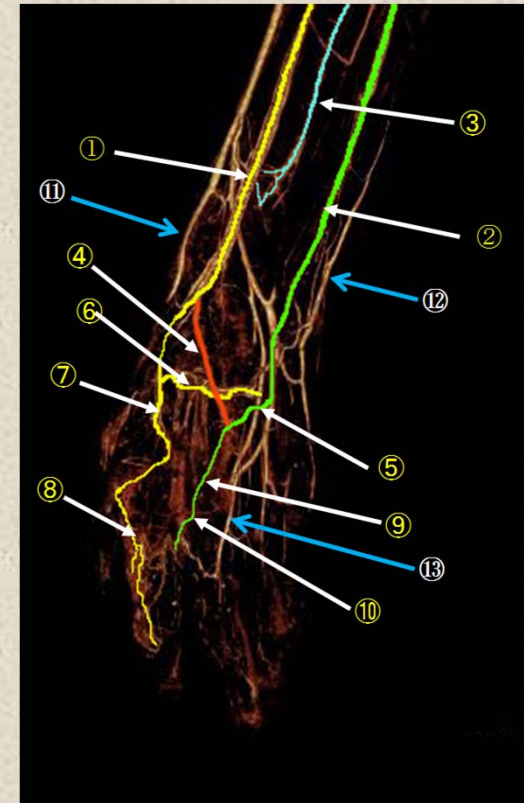
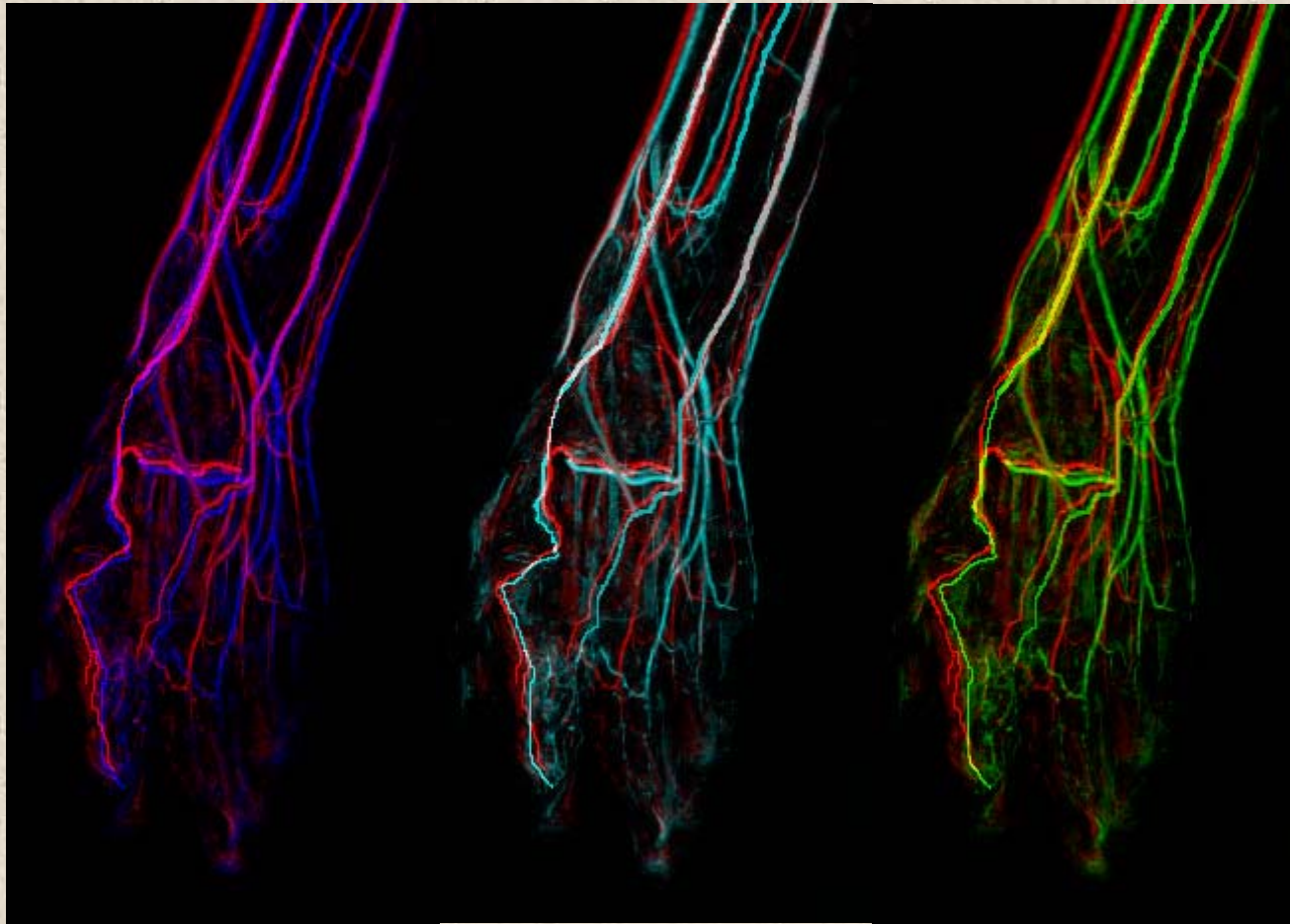
- ① 橈骨動脈 radial artery
- ② 尺骨動脈 ulnar artery
- ③ 前骨間動脈 anterior interosseous artery
- ④ 橈骨動脈 浅掌枝 superficial palmar branch of radial artery
- ⑤ 浅掌動脈弓 superficial palmar artery
- ⑥ 深掌動脈弓 deep palmar arch

- ⑦ 母指主動脈 princeps pollicis artery
- ⑧ 示指橈側動脈 arteria padialis indicis (Radialis indicis)
- ⑨ 総掌側指動脈 common palmar digital artery

- ⑩ 固有掌側指動脈 proper palmar digital artery
- ⑪ 橈骨静脈 radial veins
- ⑫ 尺骨静脈 ulnar veins
- ⑬ 固有掌側指静脈 proper palmar digital veins

手部 血管

ステレオ赤青メガネ使用



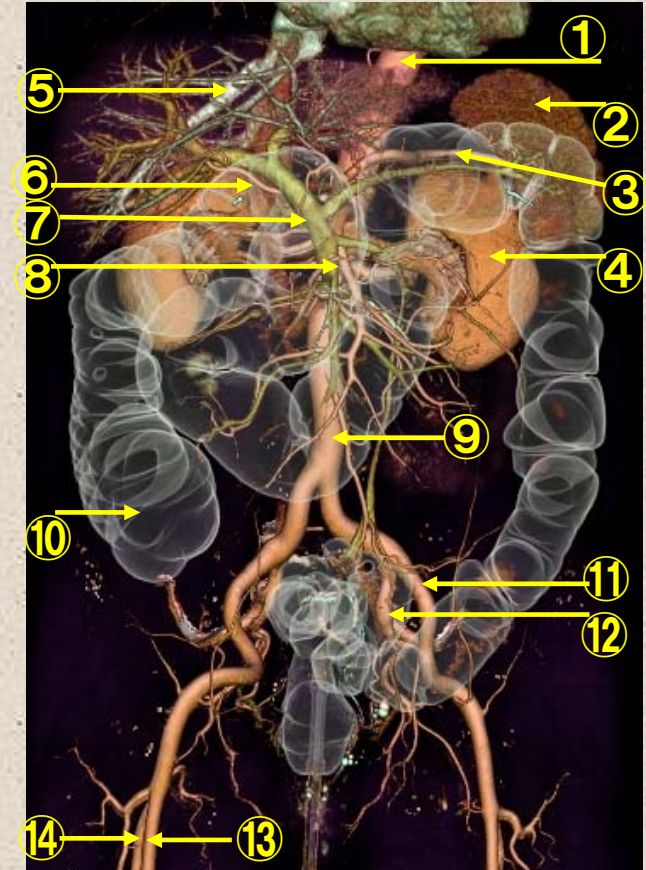
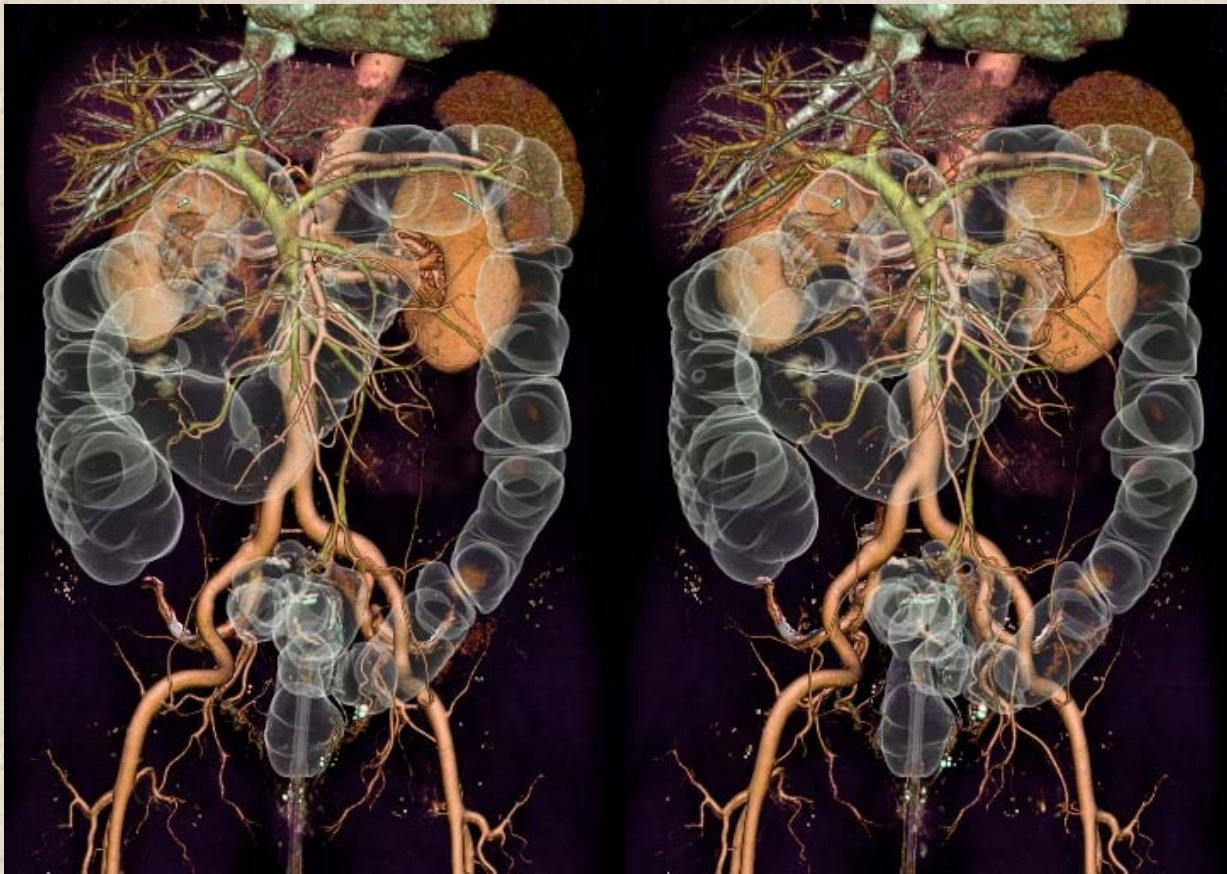- ① 橈骨動脈 radial artery
- ② 尺骨動脈 ulnar artery
- ③ 前骨間動脈 anterior interosseous artery
- ④ 橈骨動脈 浅掌枝 superficial palmar branch of radial artery
- ⑤ 浅掌動脈弓 superficial palmar artery
- ⑥ 深掌動脈弓 deep palmar arch

- ⑦ 母指主動脈 princeps pollicis artery
- ⑧ 示指橈側動脈 arteria padialis indicis (Radialis indicis)
- ⑨ 総掌側指動脈 common palmar digital artery

- ⑩ 固有掌側指動脈 proper palmar digital artery
- ⑪ 橈骨静脈 radial veins
- ⑫ 尺骨静脈 ulnar veins
- ⑬ 固有掌側指静脈 proper palmar digital veins

動脈, 静脈, 門脈, 結腸 重ね合わせ

ステレオ視



①腹部大動脈 abdominal aorta

②脾臓 spleen

③脾動脈 splenic artery

④腎臓 kidney

⑤肝静脈 hepatic vein

⑥右肝動脈 right hepatic artery

⑦門脈 portal vein

⑧上腸間膜動脈 superior mesenteric artery

⑨腹部大動脈 abdominal aorta

⑩大腸 large intestine (回盲弁から肛門までの部分. 盲腸, 結腸, 直腸, および肛門管)
結腸 colon (大腸のうち盲腸から直腸の手前までの部分)

⑪外腸骨動脈 external iliac artery

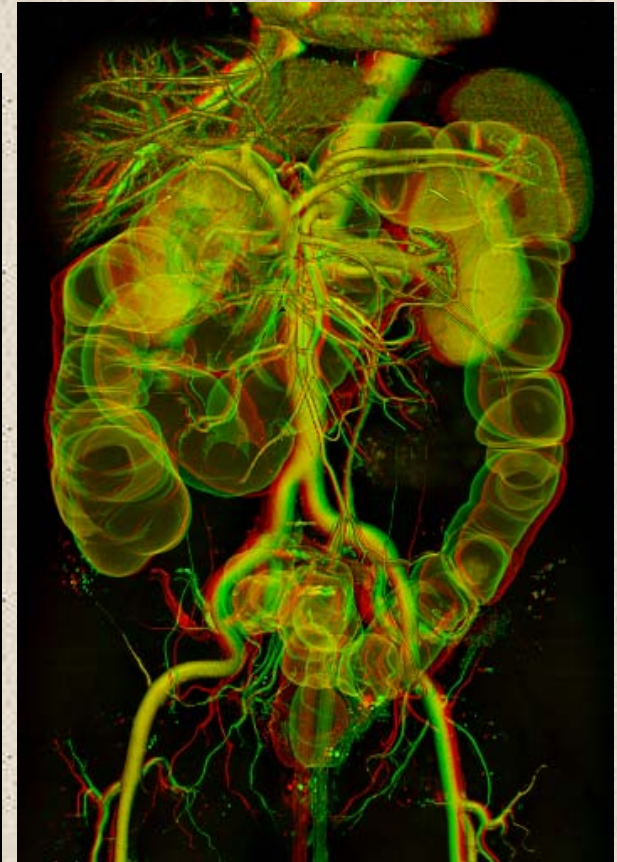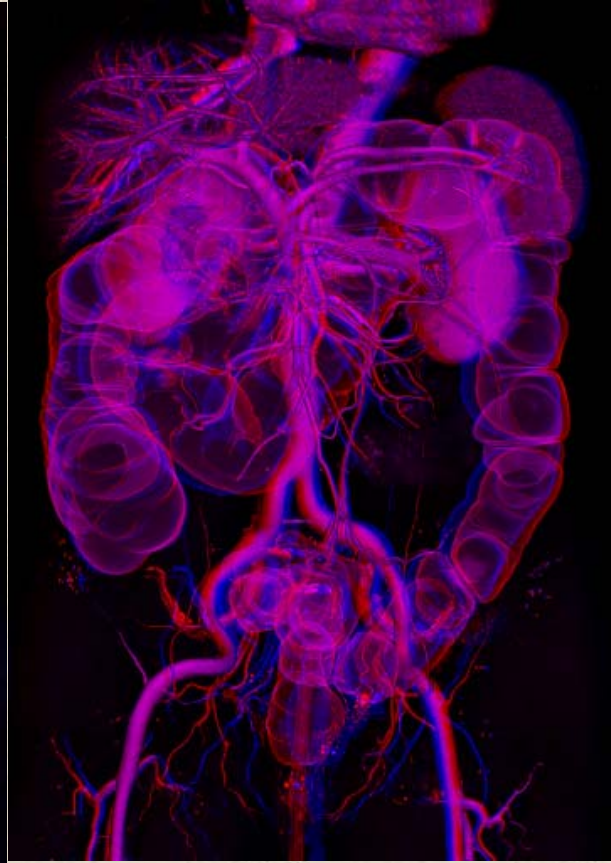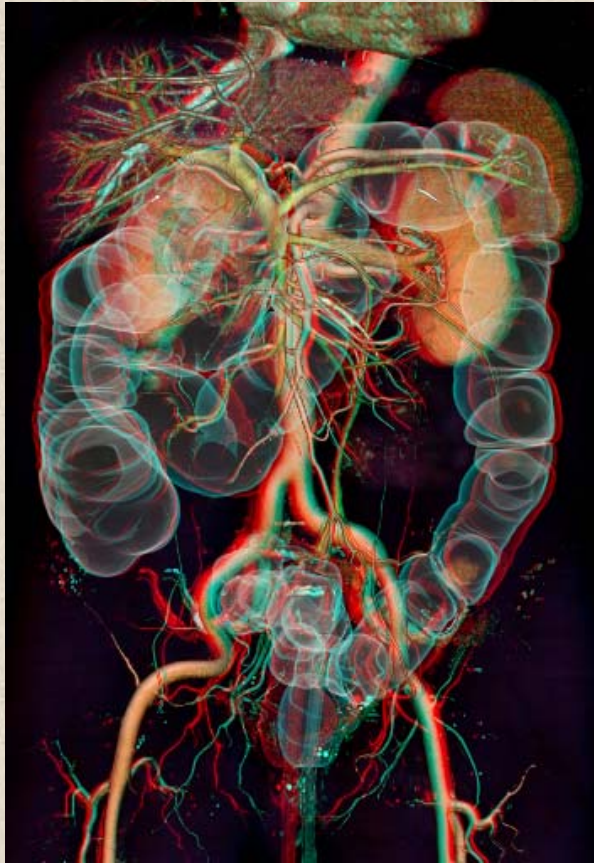⑫内腸骨動脈 internal iliac artery

⑬大腿動脈 femoral artery

⑭大腿深動脈 profunda femoris artery

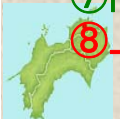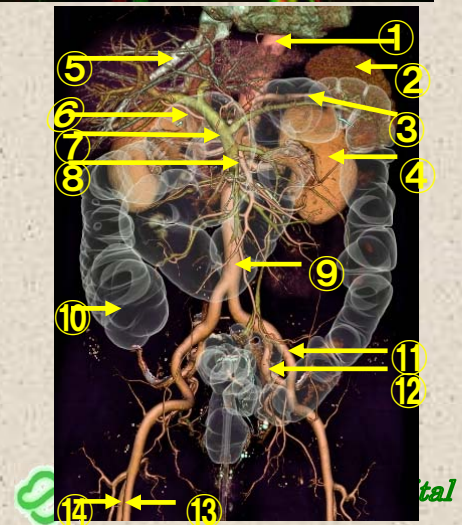
動脈, 静脈, 門脈, 結腸 重ね合わせ

ステレオ赤青メガネ使用



- ①腹部大動脈 abdominal aorta
- ②脾臓 spleen
- ③脾動脈 splenic artery
- ④腎臓 kidney
- ⑤肝静脈 hepatic vein
- ⑥右肝動脈 right hepatic artery
- ⑦門脈 portal vein
- ⑧上腸間膜動脈 superior mesenteric artery

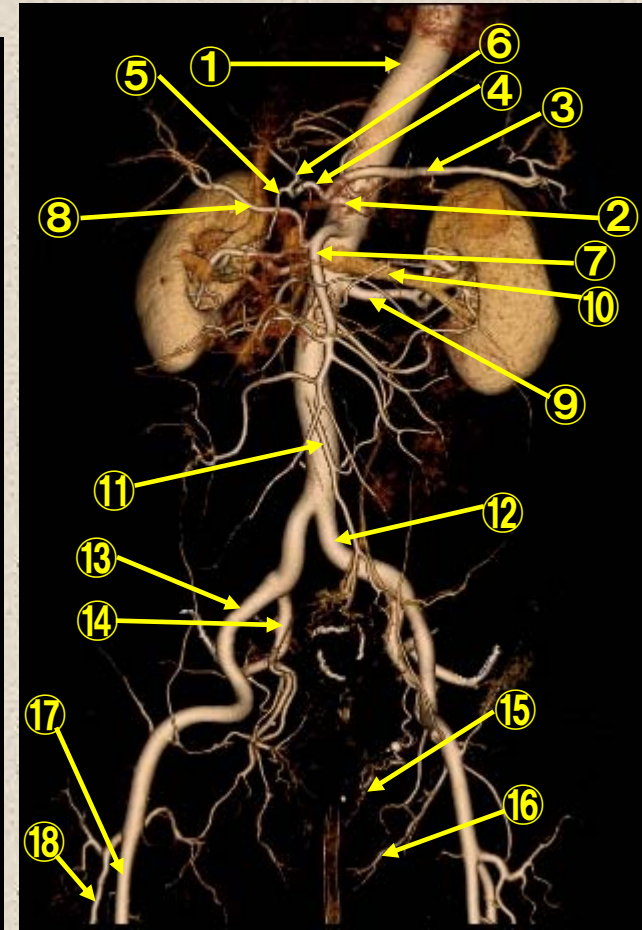
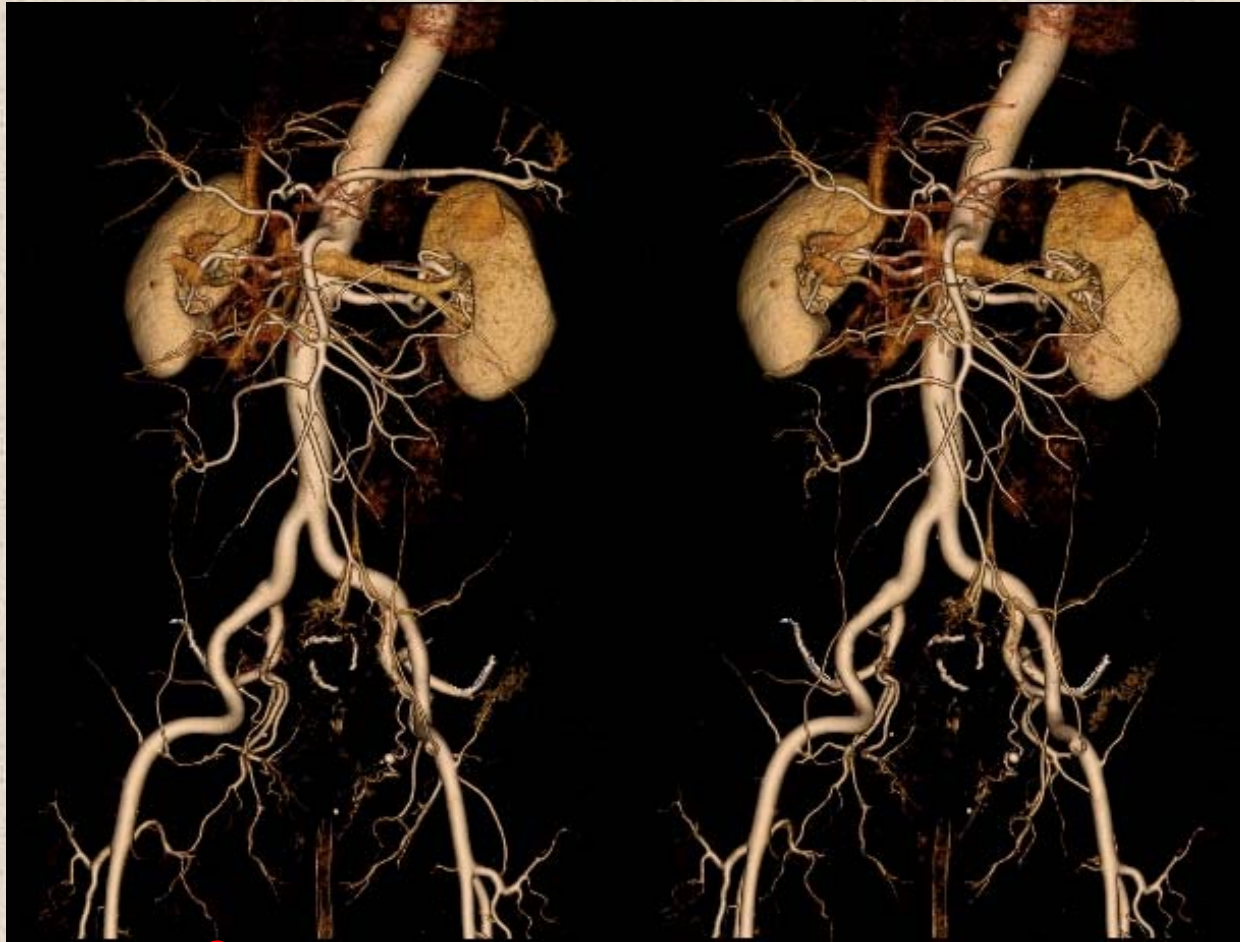- ⑨腹部大動脈 abdominal aorta
- ⑩大腸 large intestine (回盲弁から肛門までの部分. 盲腸, 結腸, 直腸, および肛門管)
- 結腸 colon (大腸のうち盲腸から直腸の手前までの部分)
- ⑪外腸骨動脈 external iliac artery
- ⑫内腸骨動脈 internal iliac artery
- ⑬大腿動脈 femoral artery
- ⑭大腿深動脈 profunda femoris artery



tal

動脈 正面

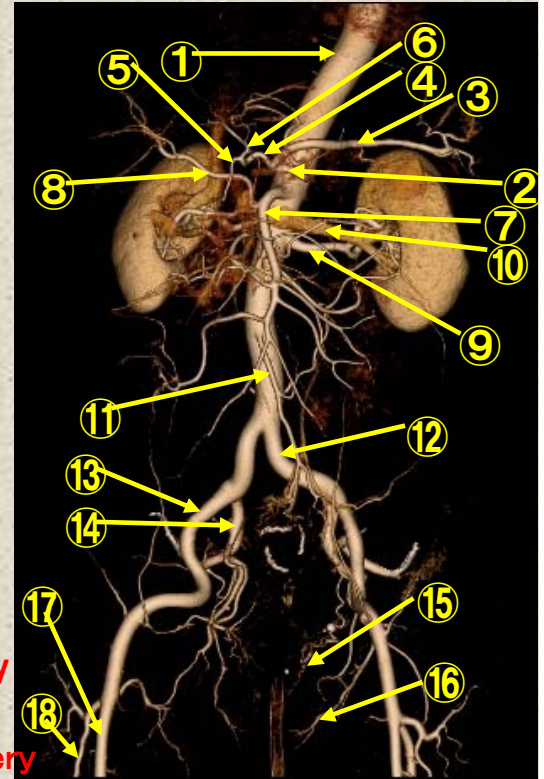
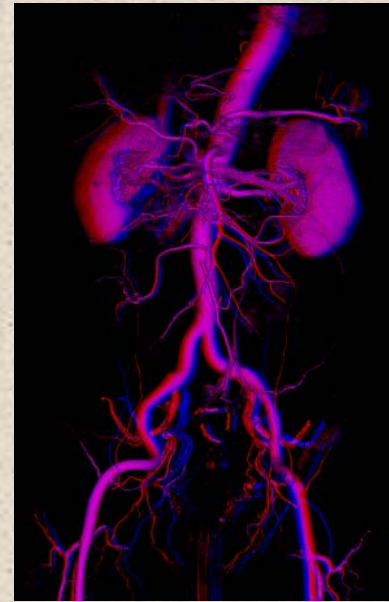
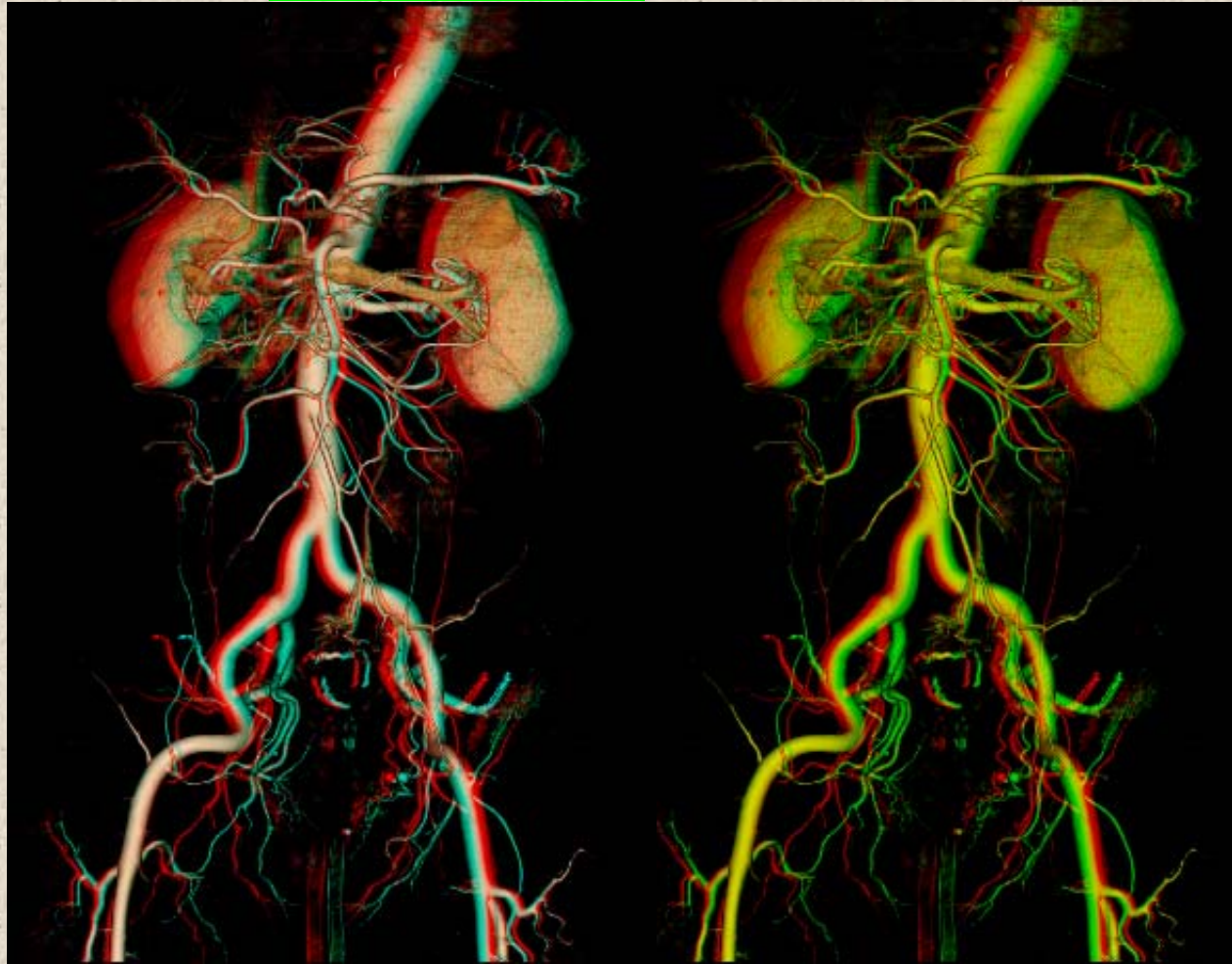
ステレオ視



- ①下行大動脈 adescending aorta
- ②腹腔動脈 celiac artery
- ③脾動脈 splenic artery
- ④総肝動脈 common hepatic artery
- ⑤胃十二指腸動脈 gastroduodenal artery
- ⑥左肝動脈 left hepatic artery
- ⑦上腸間膜動脈 superior mesenteric artery
- ⑧右肝動脈 right hepatic artery
- ⑨腎動脈 renal artery
- ⑩腎静脈 renal vein

- ⑪腹部大動脈 abdominal aorta
- ⑫総腸骨動脈 common iliac artery
- ⑬外腸骨動脈 external iliac artery
- ⑭内腸骨動脈 internal iliac artery
- ⑮子宮動脈 uterine artery
- ⑯下膀胱動脈 inferior vesical artery
- ⑰大腿動脈 femoral artery
- ⑱大腿深動脈 profunda femoris artery





- ①下行大動脈 adescending aorta
- ②腹腔動脈 celiac artery
- ③脾動脈 splenic artery
- ④総肝動脈 common hepatic artery
- ⑤胃十二指腸動脈 gastroduodenal artery
- ⑥左肝動脈 left hepatic artery
- ⑦上腸間膜動脈 superior mesenteric artery
- ⑧右肝動脈 right hepatic artery
- ⑨腎動脈 renal artery
- ⑩腎静脈 renal vein

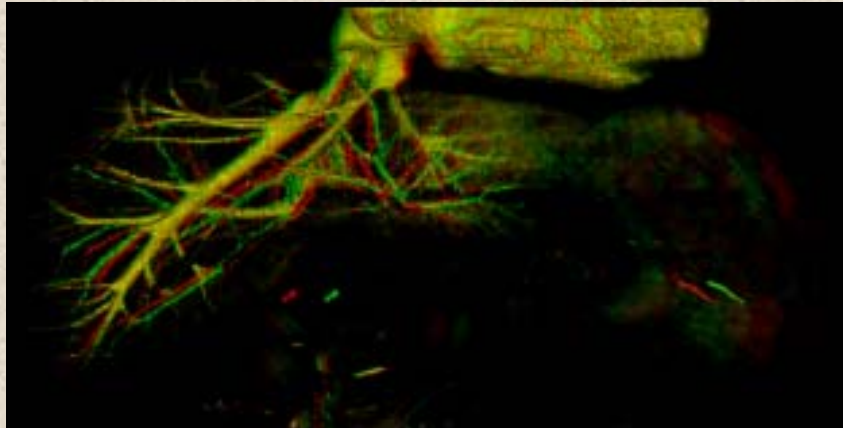
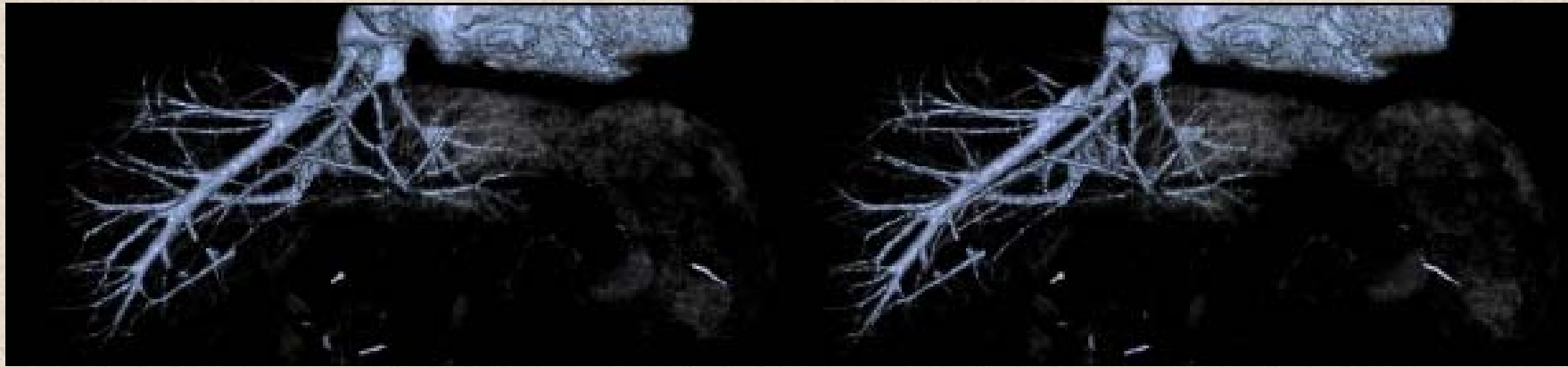
- ⑪腹部大動脈 abdominal aorta
- ⑫総腸骨動脈 common iliac artery
- ⑬外腸骨動脈 external iliac artery
- ⑭内腸骨動脈 internal iliac artery
- ⑮子宮動脈 uterine artery
- ⑯下膀胱動脈 inferior vesical artery
- ⑰大腿動脈 femoral artery
- ⑱大腿深動脈 profunda femoris artery



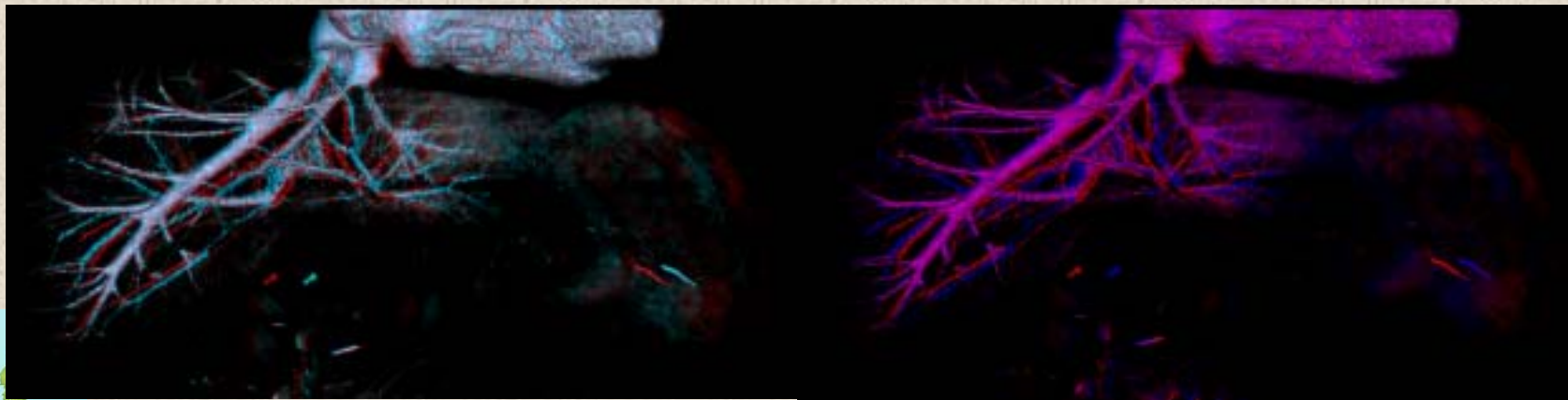
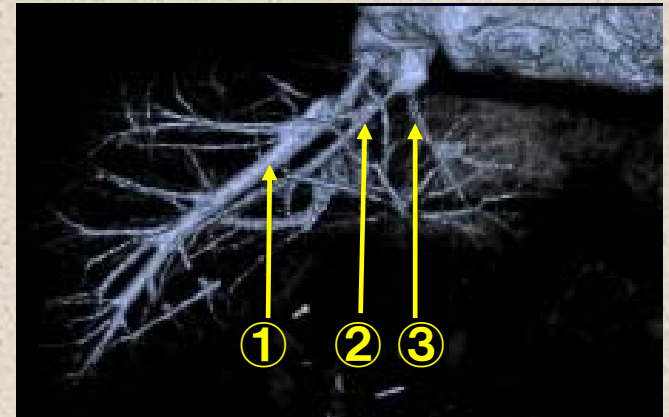
肝静脈 正面

ステレオ視

ステレオ赤青メガネ使用

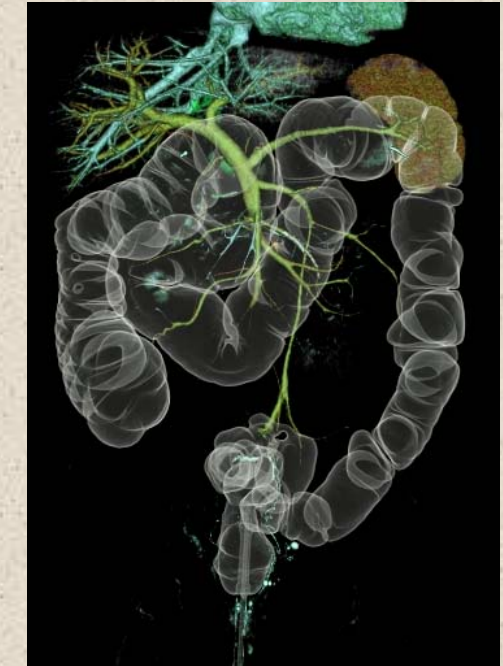
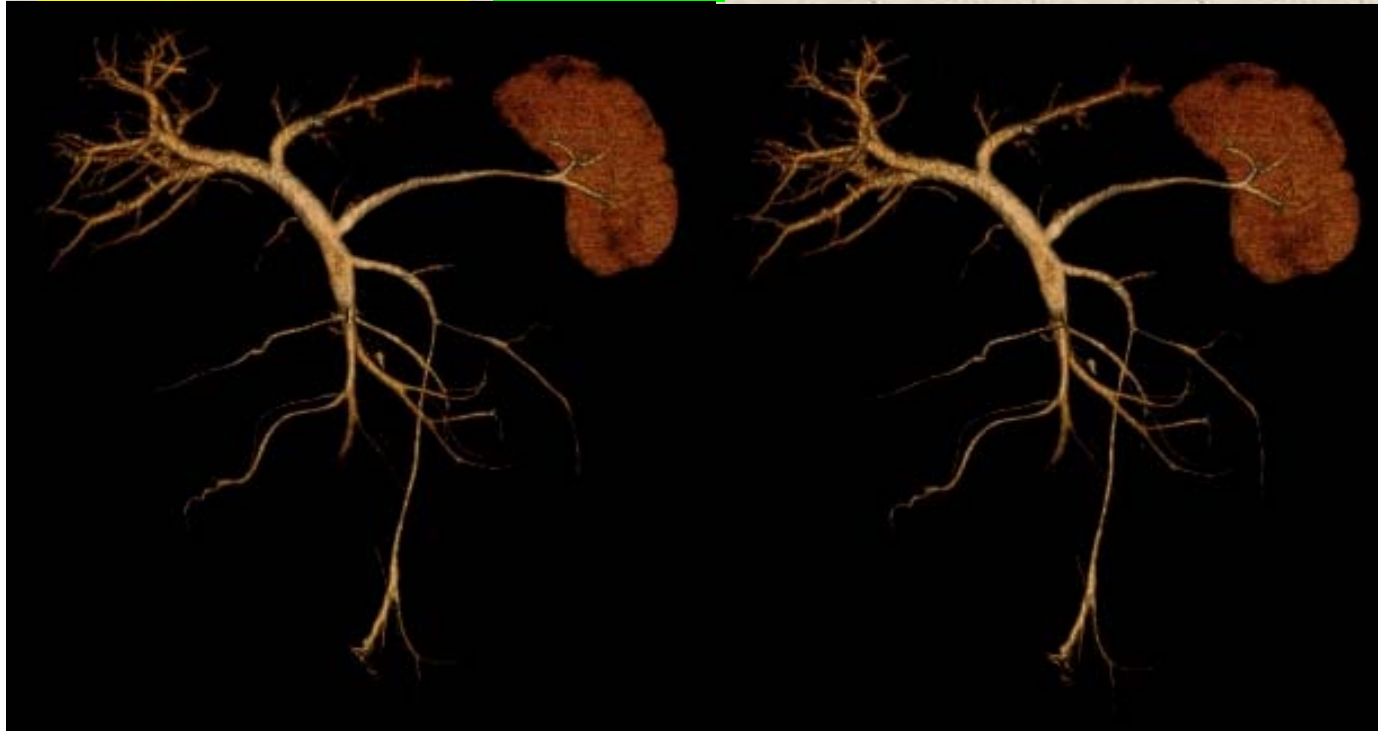


- 肝静脈 hepatic veins
①右肝静脈
right hepatic veins
②中肝静脈
middle hepatic veins
③左肝静脈
left hepatic veins

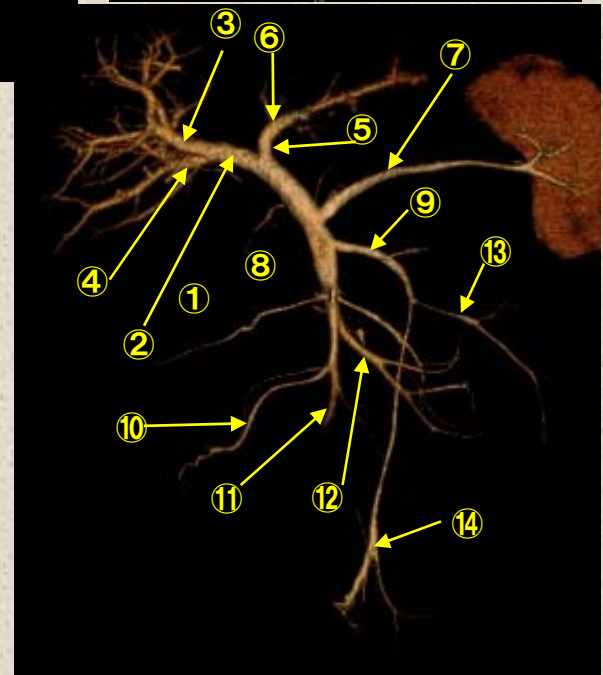


門脈 正面

ステレオ視

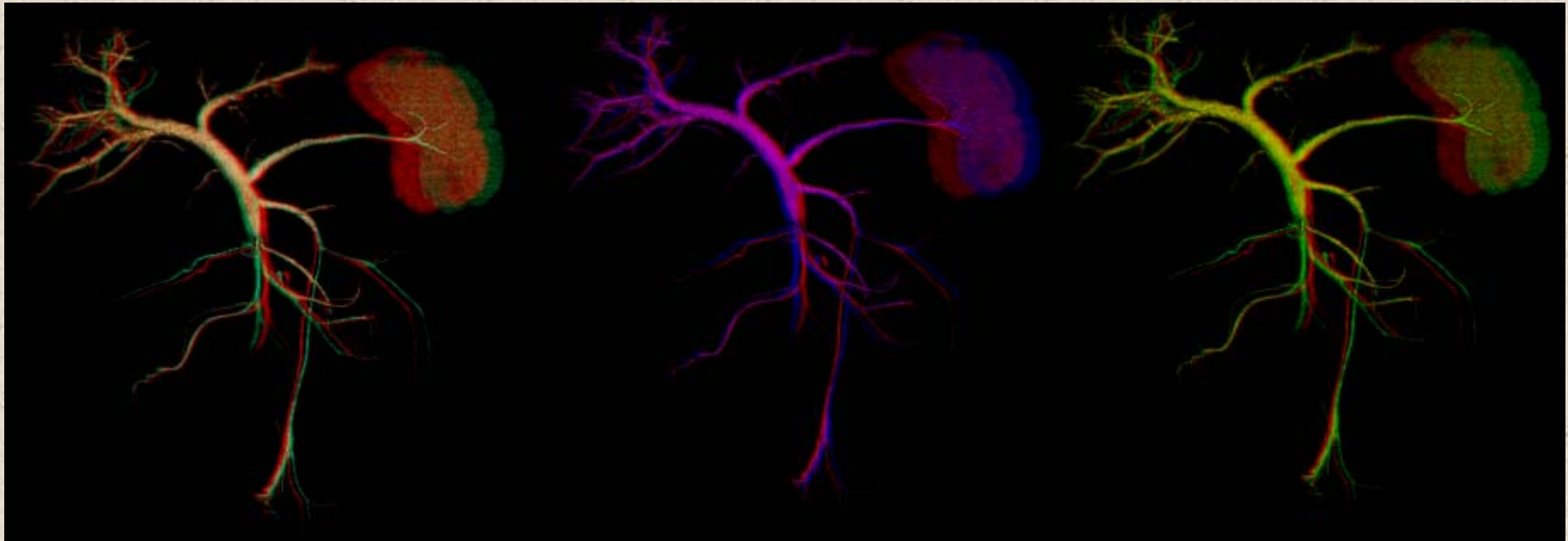


- ①門脈 portal vein
- ②右枝 right branch of portal vein
- ③前枝 anterior branch
- ④後枝 posterior branch
- ⑤左枝 left branch of portal vein
- ⑥横部 transverse part
- ⑦脾静脈 splenic vein
- ⑧上腸間膜静脈 superior mesenteric vein
- ⑨下腸間膜静脈 inferior mesenteric vein
- ⑩右結腸静脈 right colic vein
- ⑪中結腸静脈 middle colic vein
- ⑫空回腸静脈 jejunal and ileal veins
- ⑬左結腸静脈 left colic vein
- ⑭S状結腸静脈 sigmoid veins

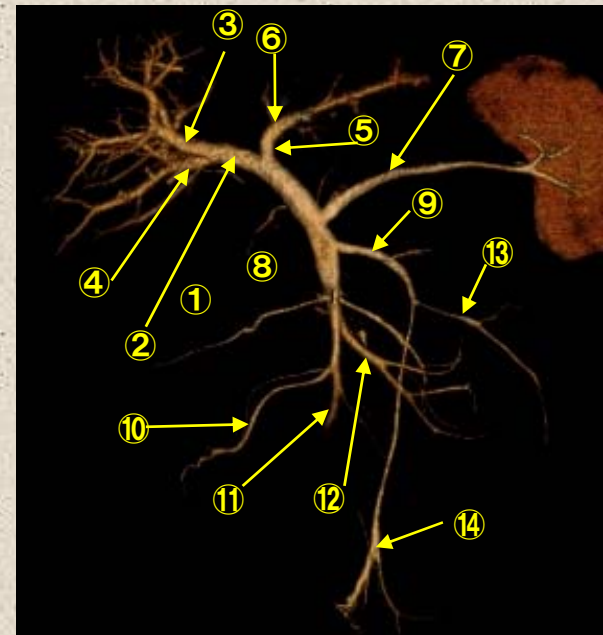


門脈 正面

ステレオ赤青メガネ使用

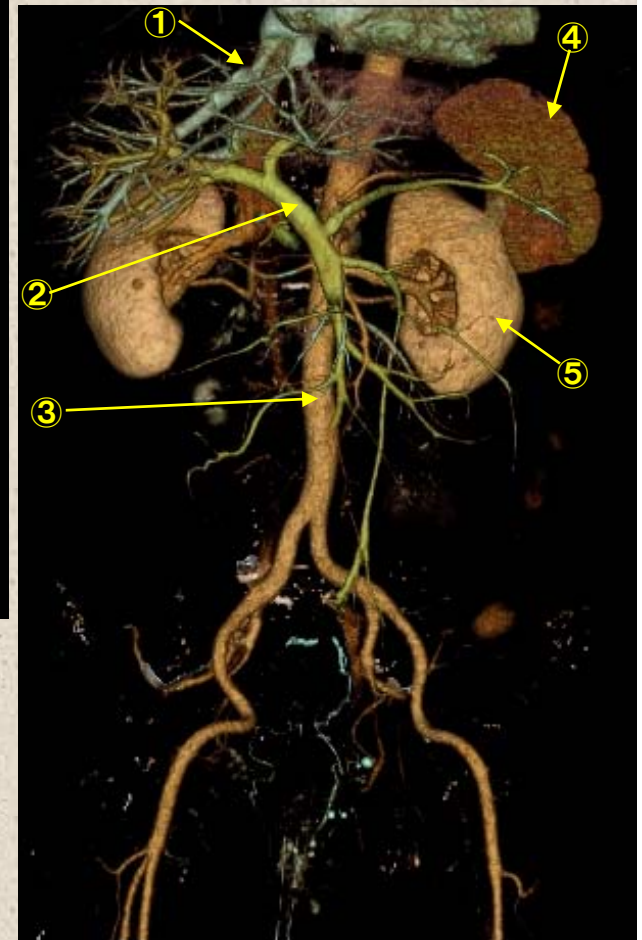
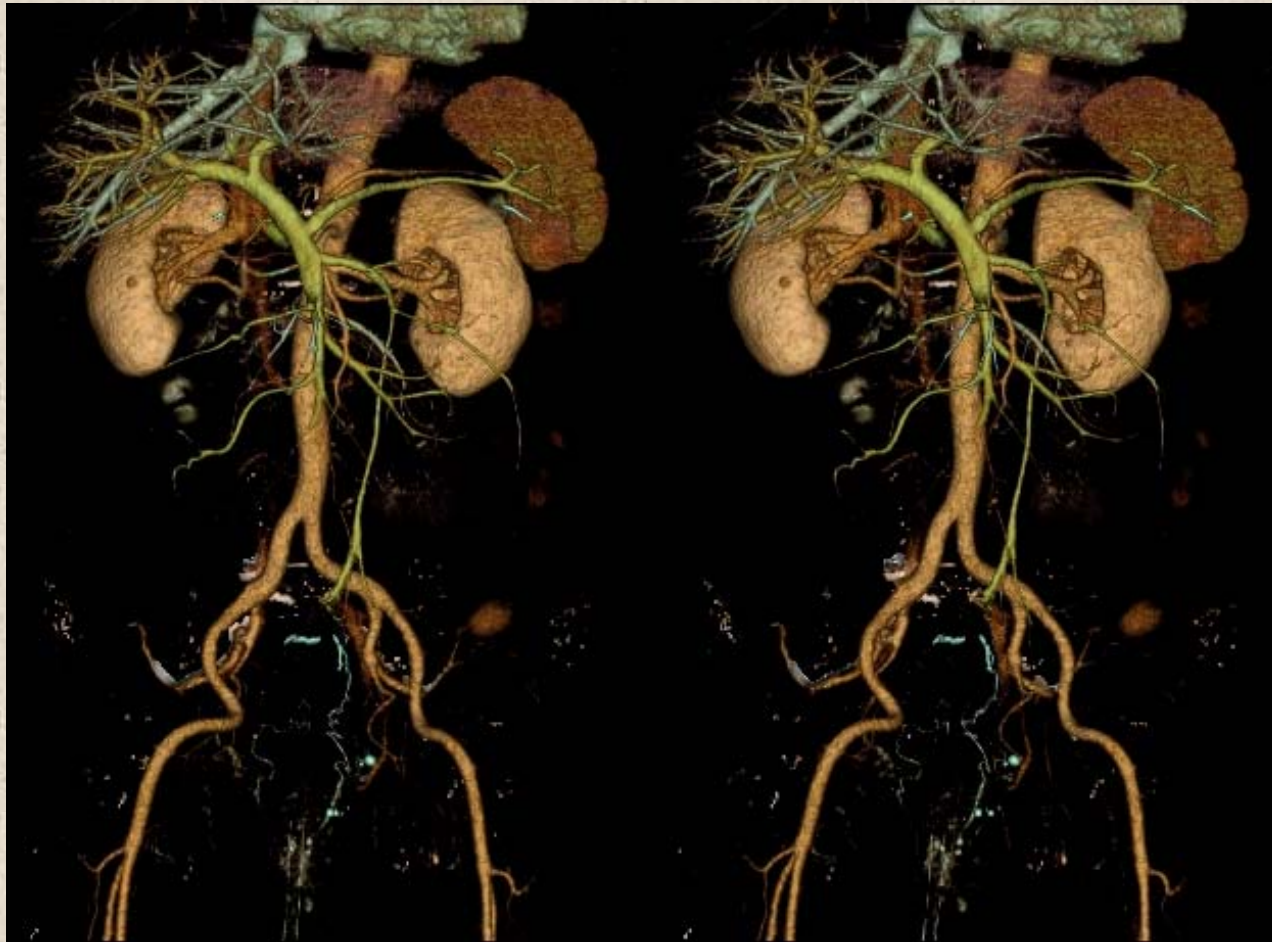


- ①門脈 portal vein
- ②右枝 right branch of portal vein
- ③前枝 anterior branch
- ④後枝 posterior branch
- ⑤左枝 left branch of portal vein
- ⑥横部 transverse part
- ⑦脾静脈 splenic vein
- ⑧上腸間膜静脈 superior mesenteric vein
- ⑨下腸間膜静脈 inferior mesenteric vein
- ⑩右結腸静脈 right colic vein
- ⑪中結腸静脈 middle colic vein
- ⑫空回腸静脈 jejunal and ileal veins
- ⑬左結腸静脈 left colic vein
- ⑭S状結腸静脈 sigmoid veins



動脈、静脈、門脈 重ね合わせ

ステレオ視

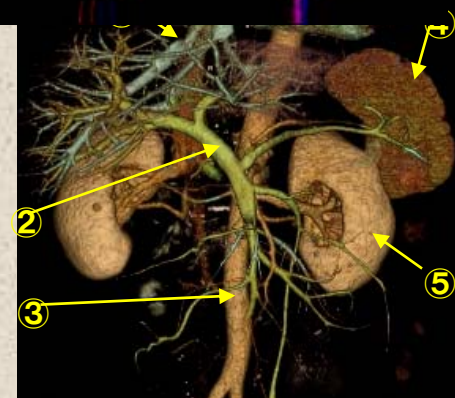
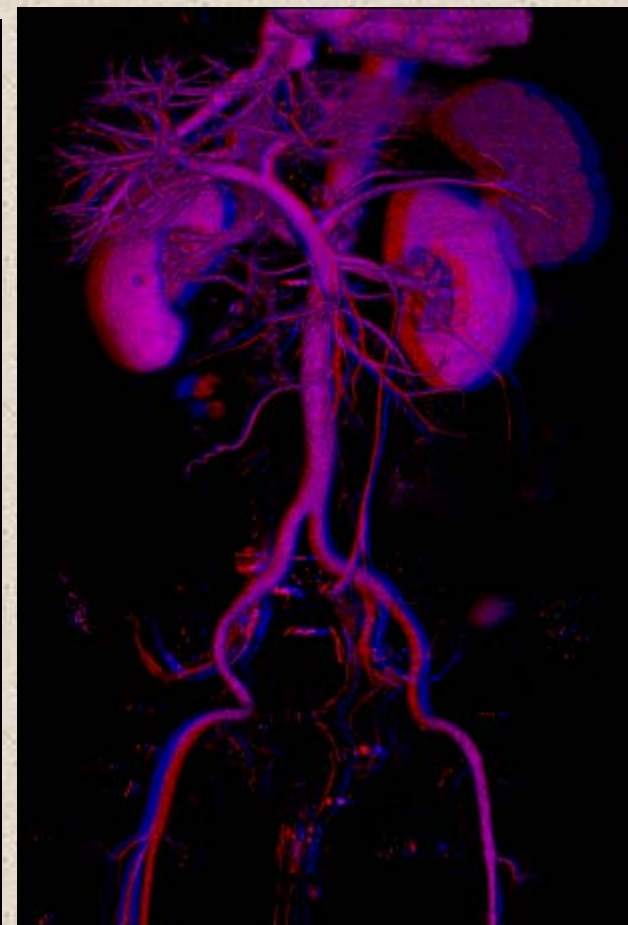
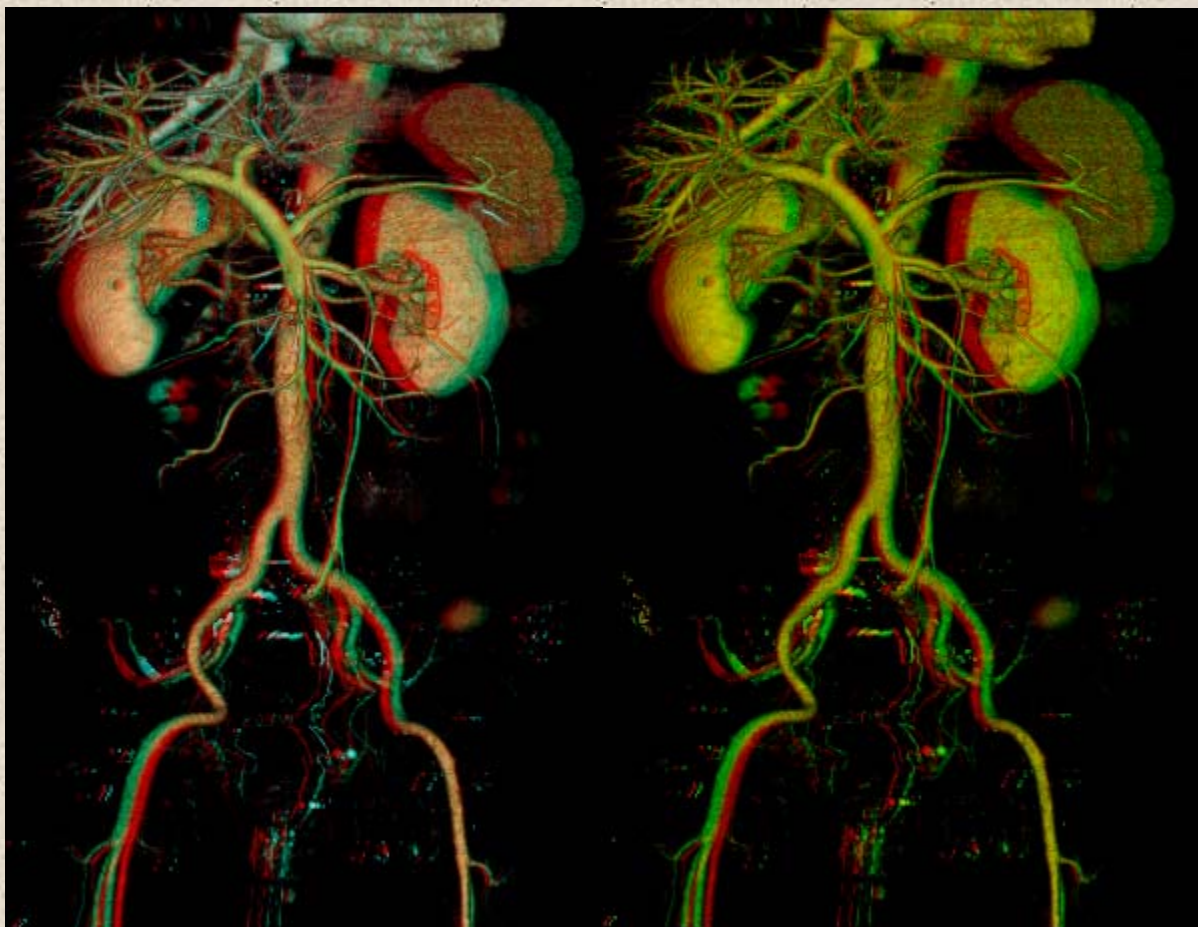


- ①肝静脈 hepatic veins
- ②門脈 portal vein
- ③腹部大動脈 abdominal aorta
- ④脾臓 spleen
- ⑤腎臓 kidney

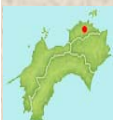

動脈、静脈、門脈 重ね合わせ

ステレオ赤青メガネ使用

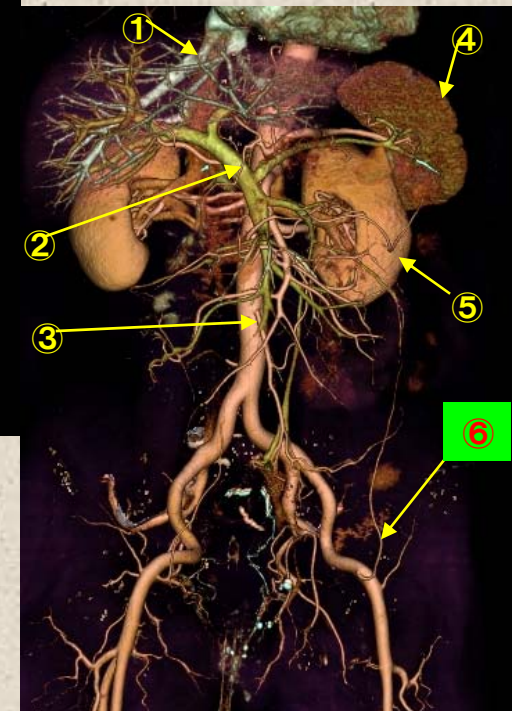
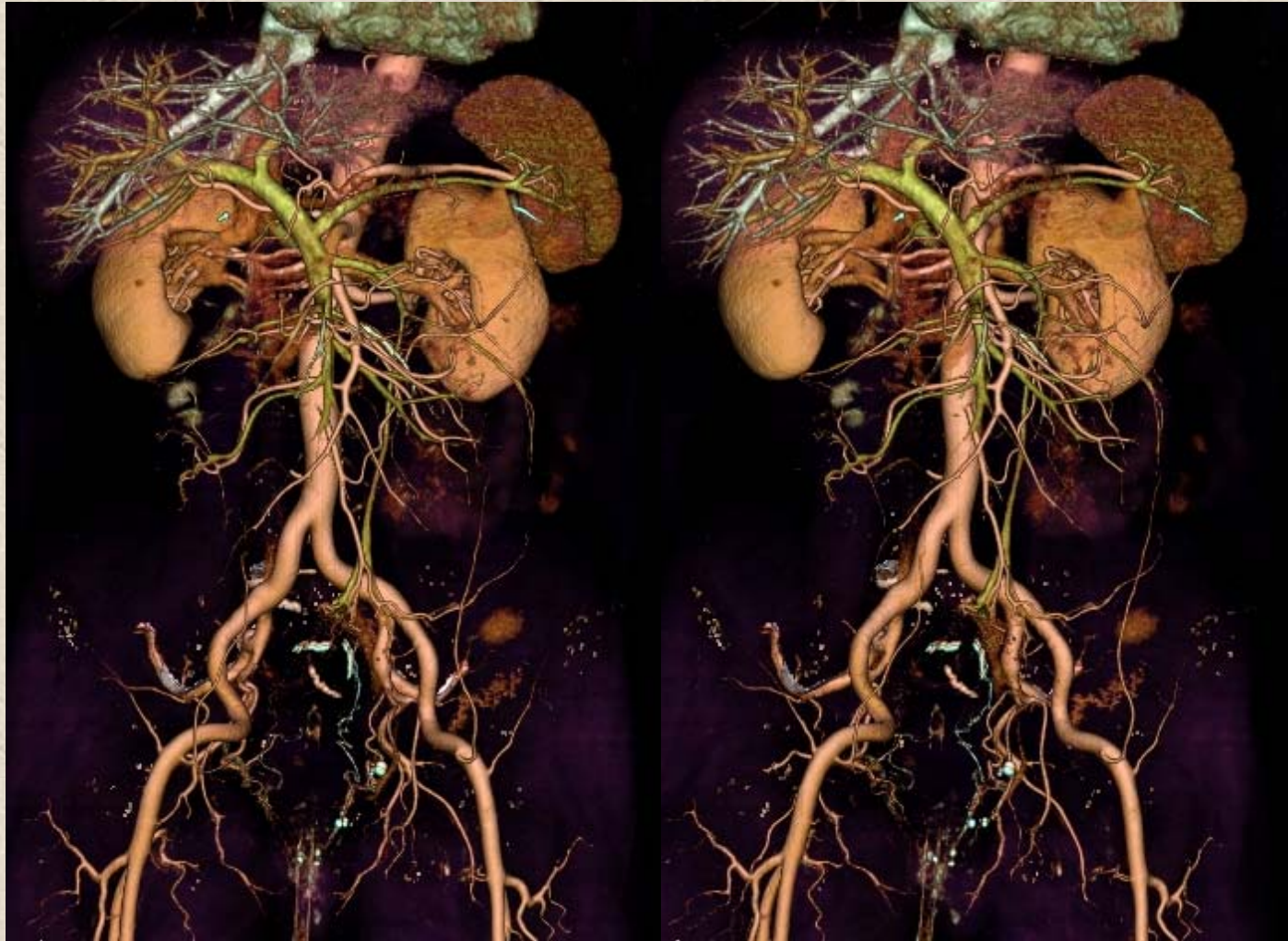


- ①肝静脈 hepatic veins
- ②門脈 portal vein
- ③腹部大動脈 abdominal aorta
- ④脾臓 spleen
- ⑤腎臓 kidney

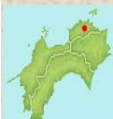

動脈、静脈、門脈 重ね合わせ

ステレオ視

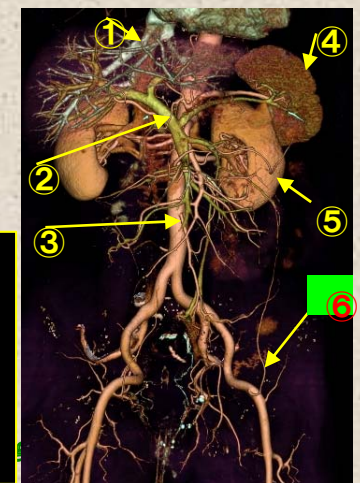
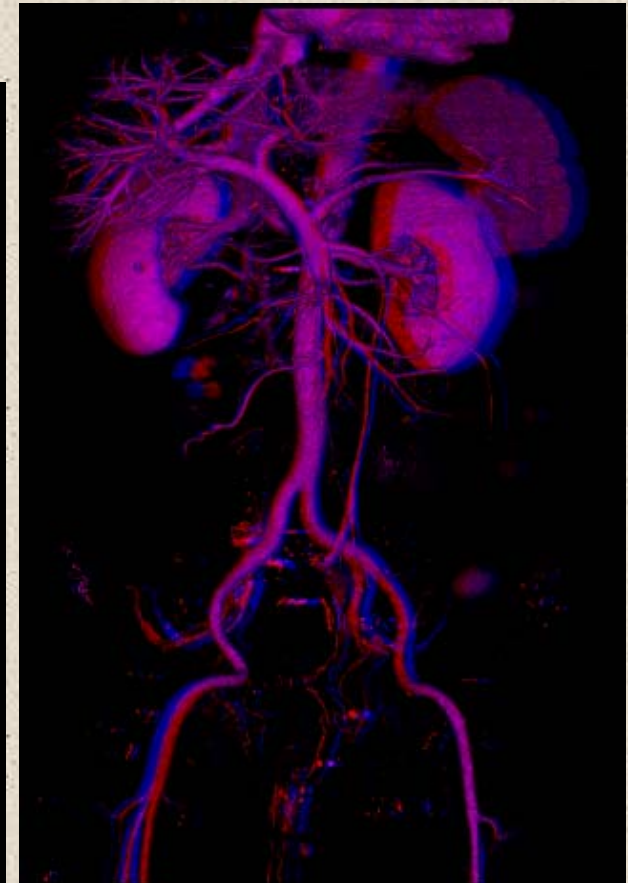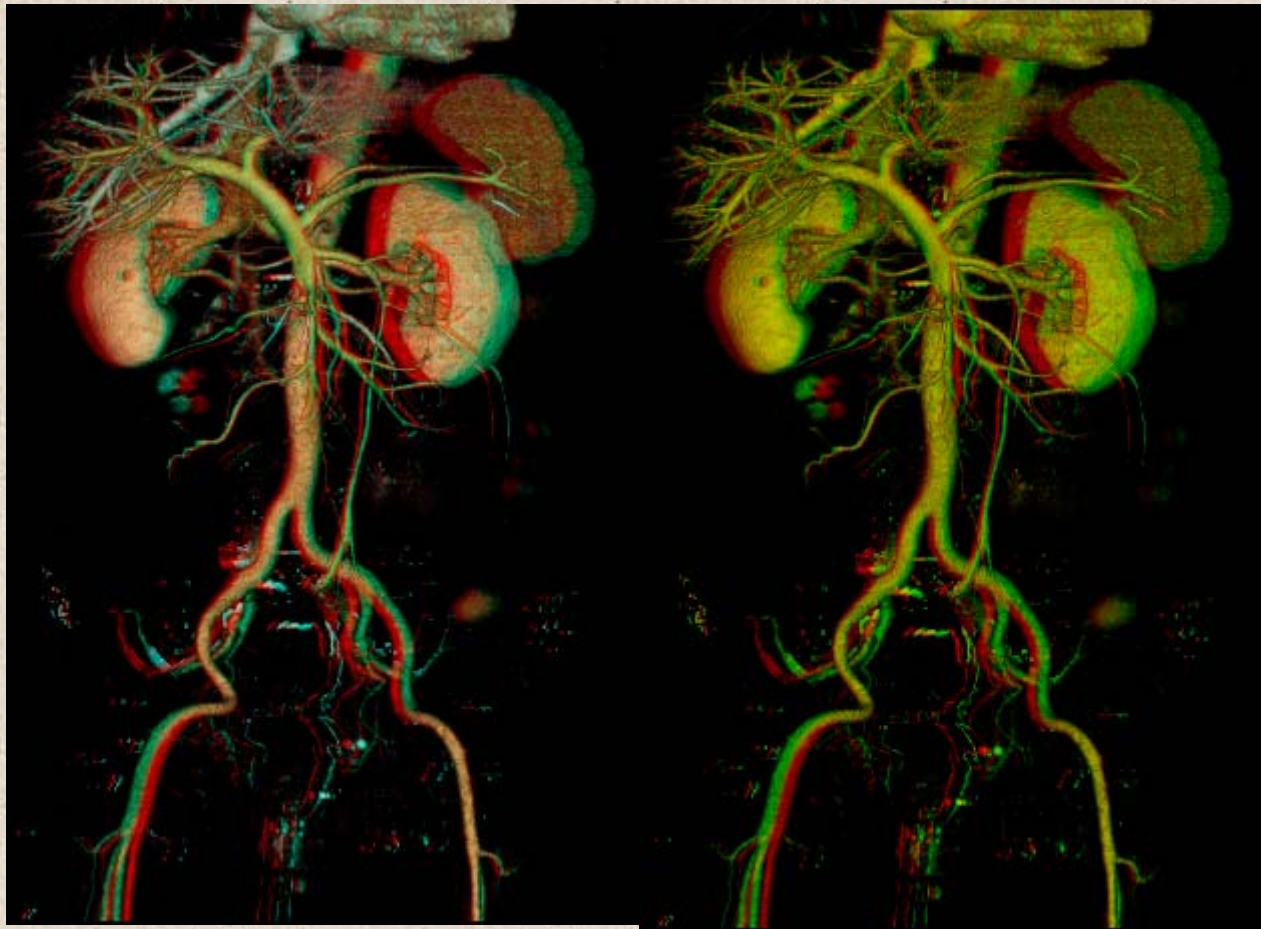


- ①肝静脈 hepatic veins
- ②門脈 portal vein
- ③腹部大動脈 abdominal aorta
- ④脾臓 spleen
- ⑤腎臓 kidney
- ⑥下腹壁動脈 inferior epigastric artery



動脈、静脈、門脈 重ね合わせ

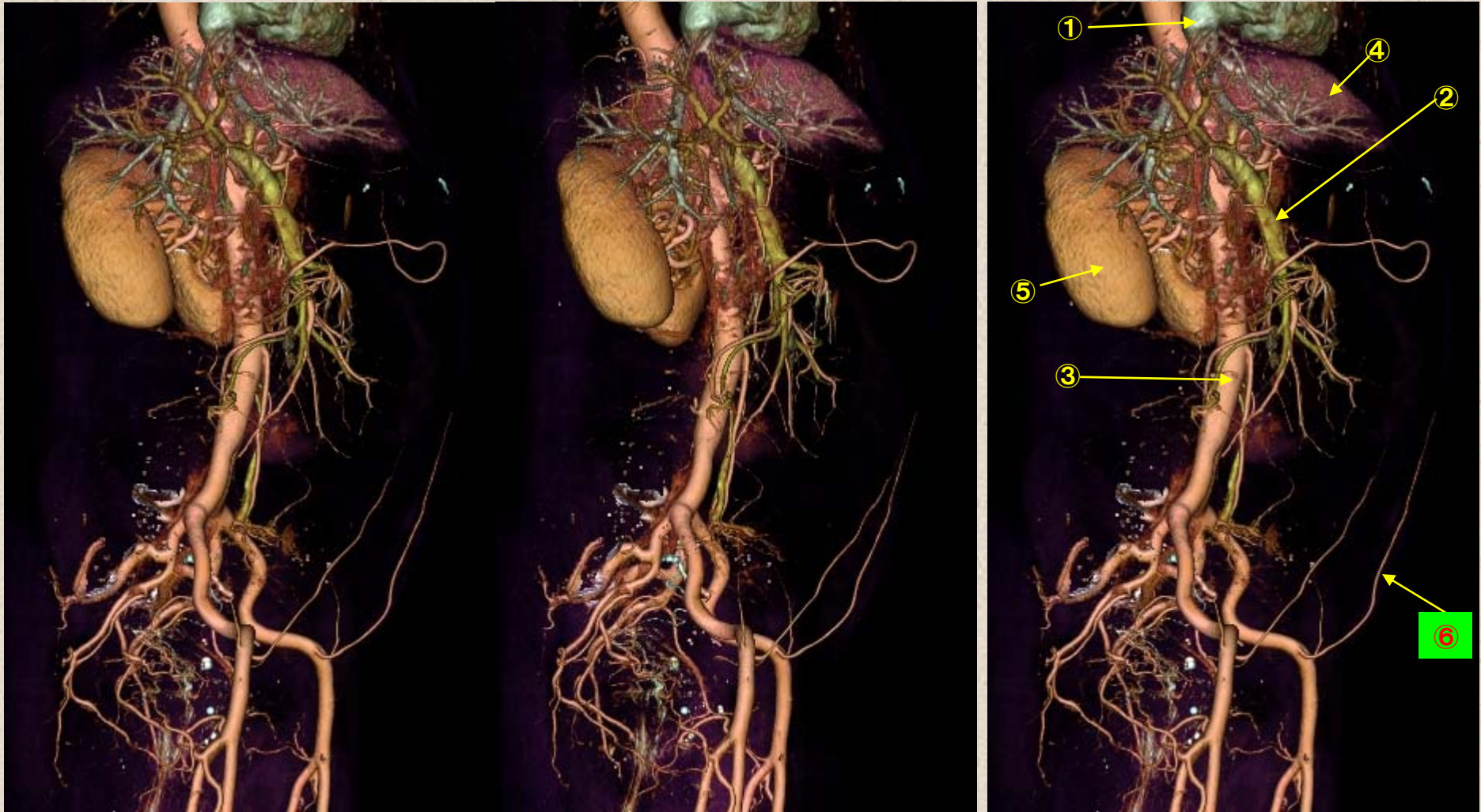
ステレオ赤青メガネ使用



- ①肝静脈 hepatic veins
- ②門脈 portal vein
- ③腹部大動脈 abdominal aorta
- ④脾臓 spleen
- ⑤腎臓 kidney
- ⑥下腹壁動脈 inferior epigastric artery



動脈、静脈、門脈 重ね合わせ 側面 ステレオ視

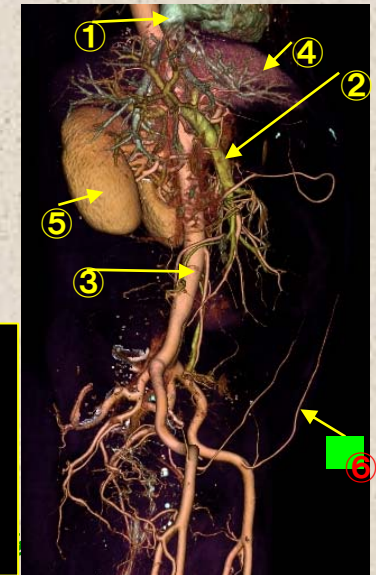
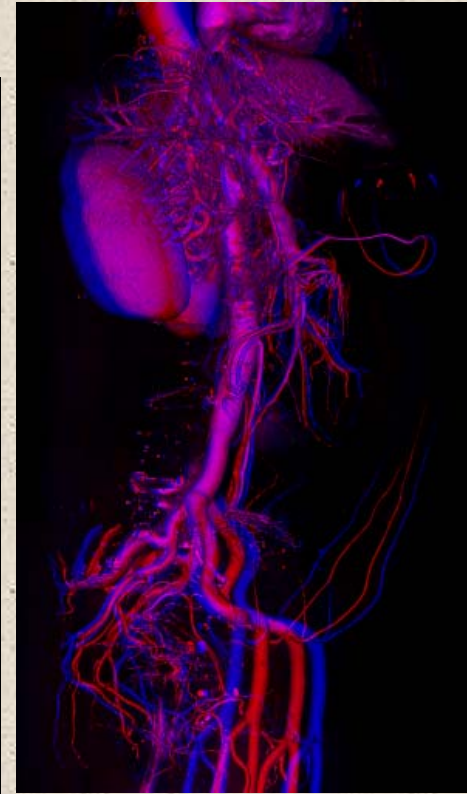
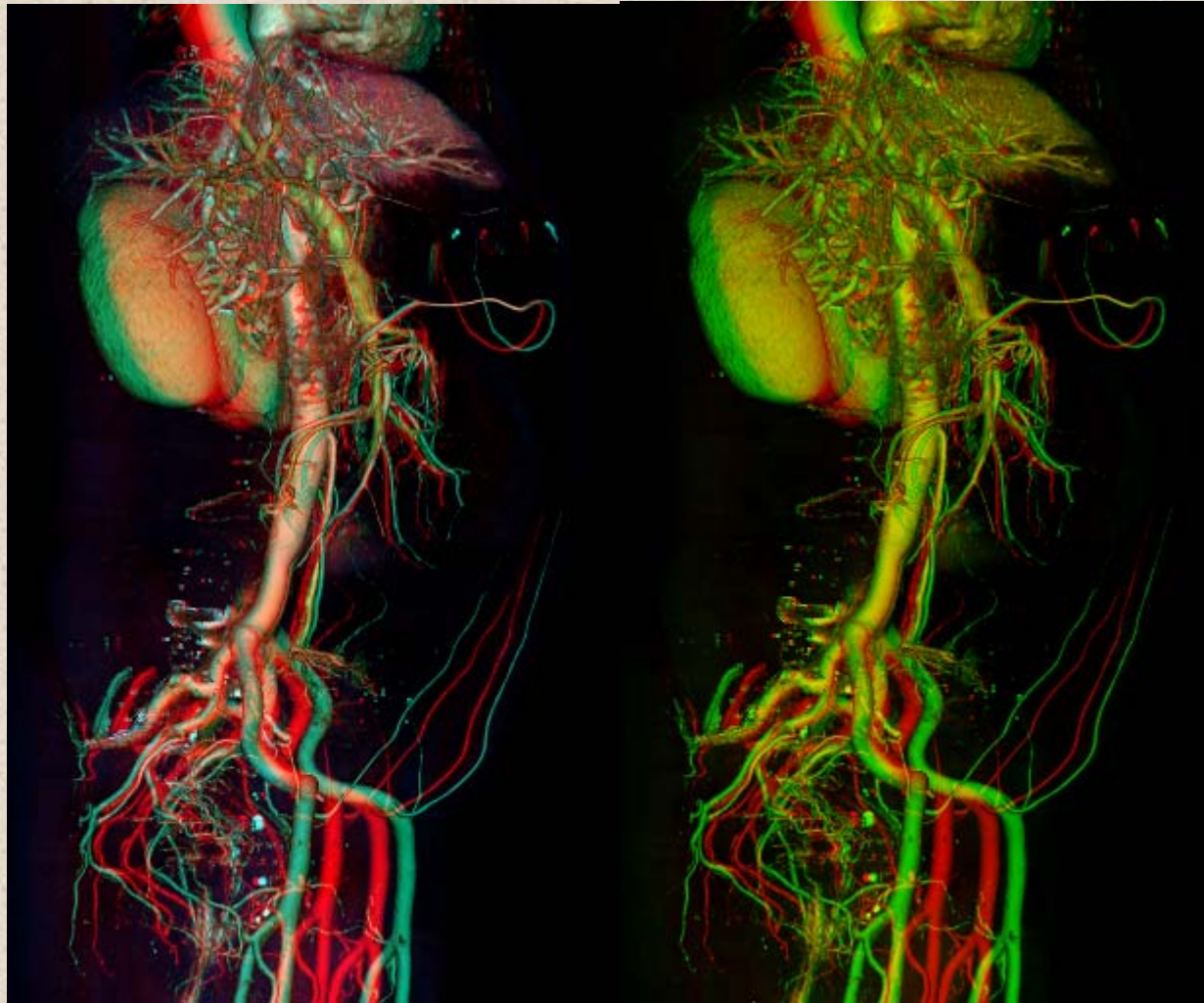


- ①肝静脈 hepatic veins
- ②門脈 portal vein
- ③腹部大動脈 abdominal aorta
- ④脾臓 spleen
- ⑤腎臓 kidney
- ⑥下腹壁動脈 inferior epigastric artery



動脈、静脈、門脈重ね合わせ 側面

ステレオ赤青メガネ使用

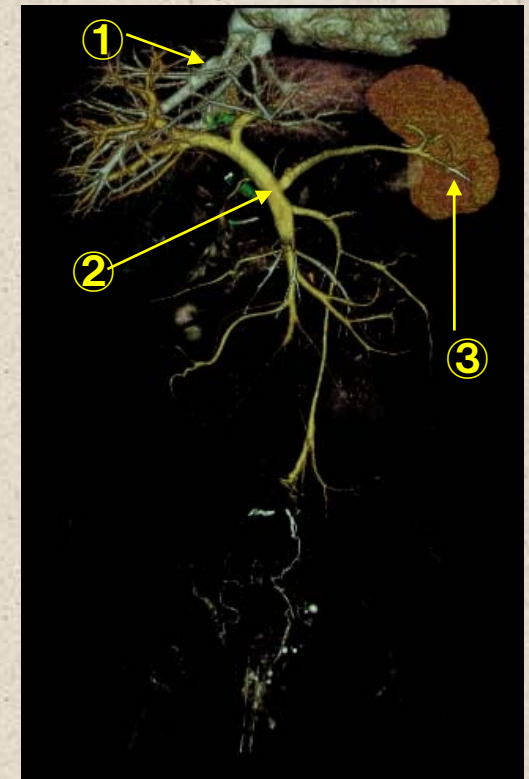
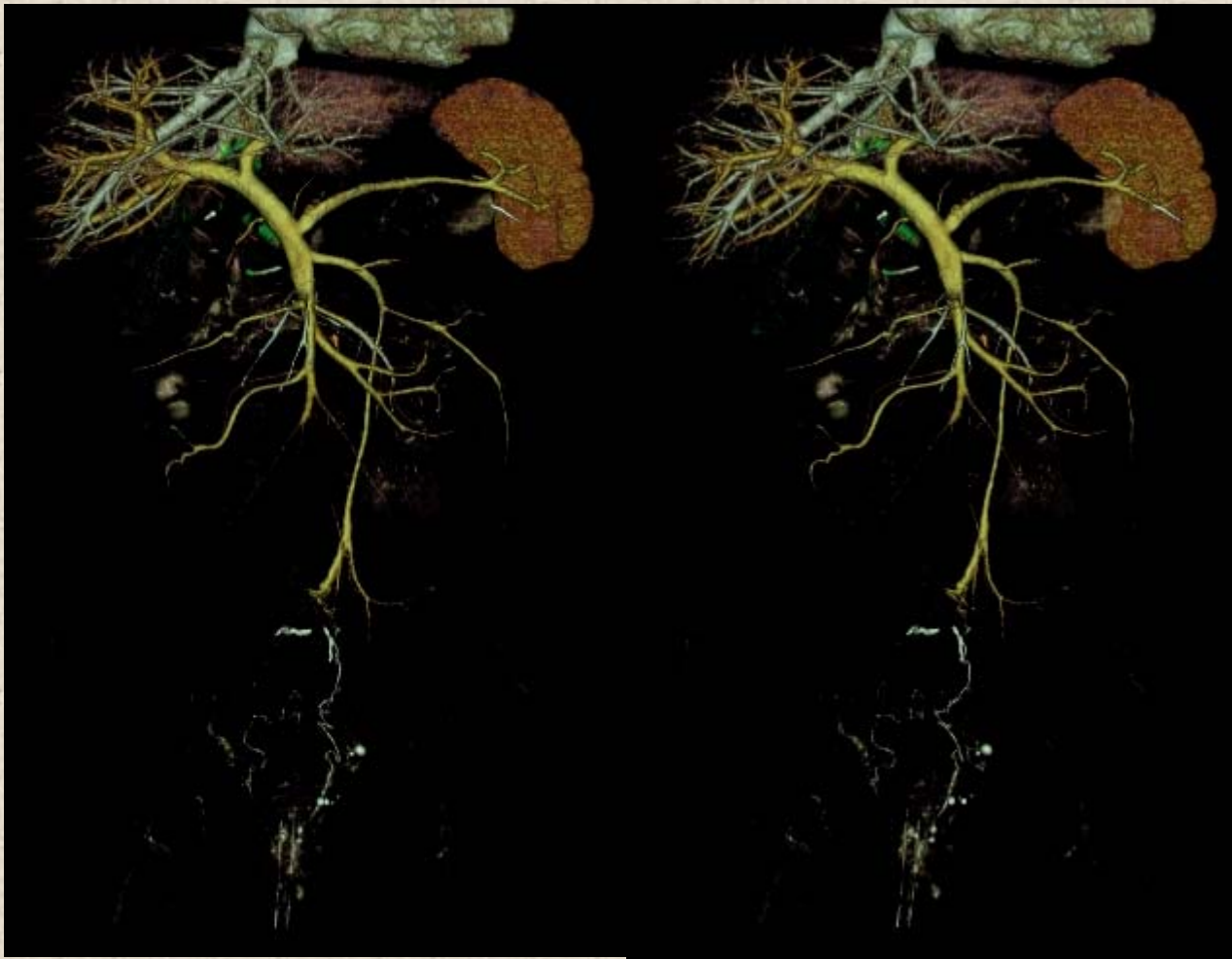


- ①肝静脈 hepatic veins
- ②門脈 portal vein
- ③腹部大動脈 abdominal aorta
- ④脾臓 spleen
- ⑤腎臓 kidney
- ⑥下腹壁動脈 inferior epigastric artery



静脈、門脈 重ね合わせ

ステレオ視

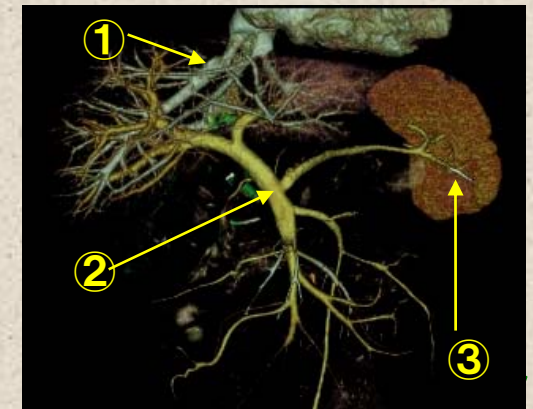
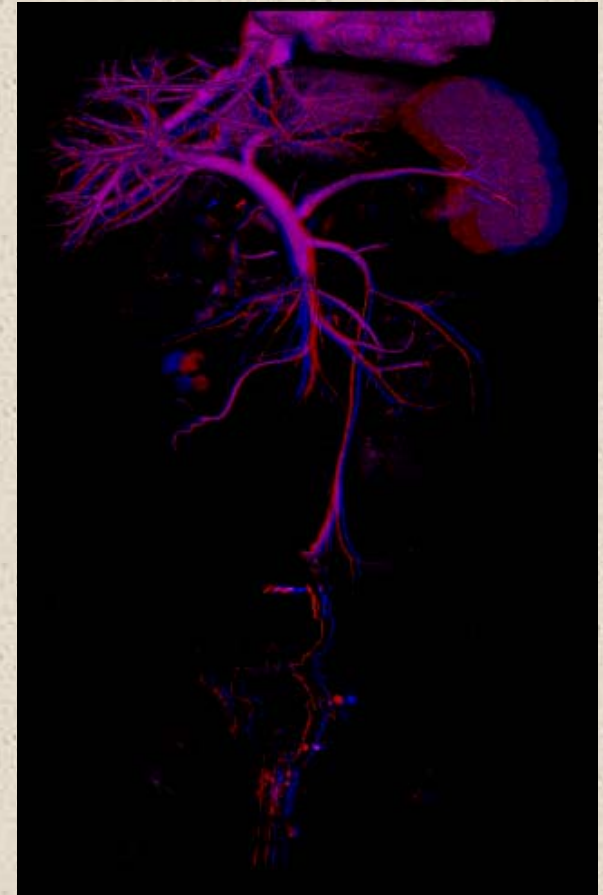
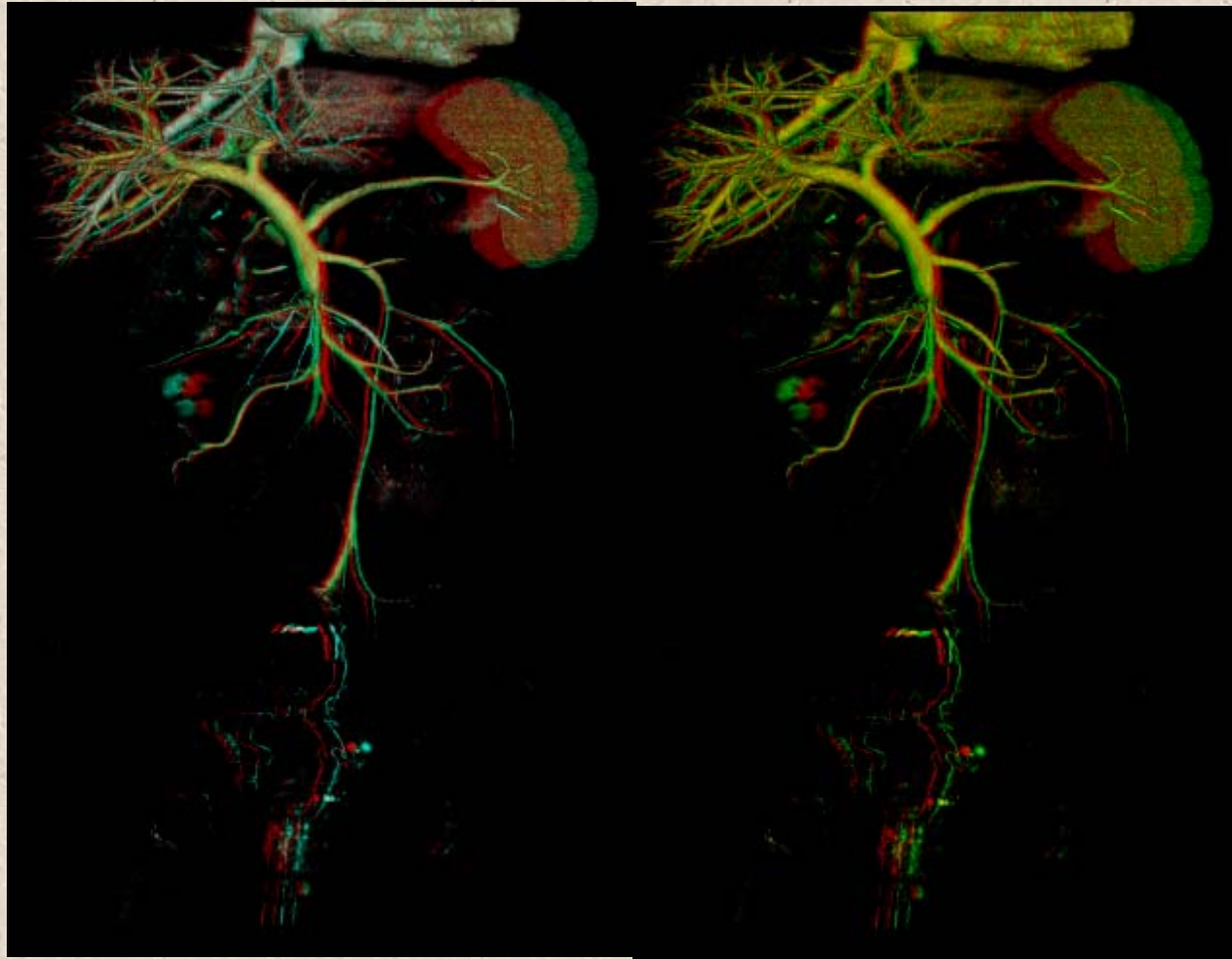


- ①肝静脈 hepatic veins
- ②門脈 portal vein
- ③脾臓 spleen



静脈、門脈 重ね合わせ

ステレオ赤青メガネ使用

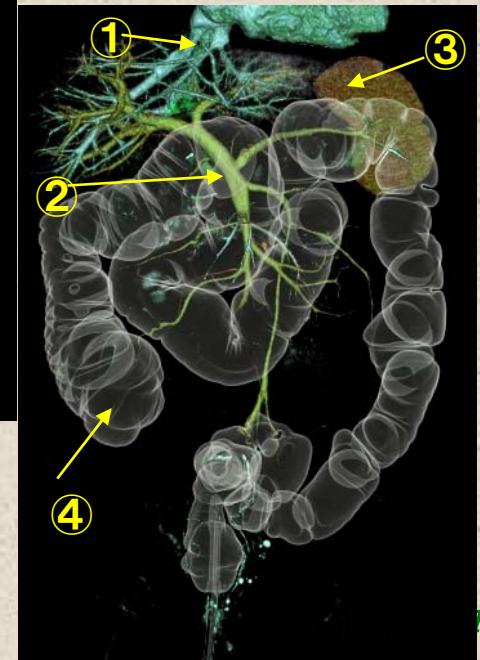
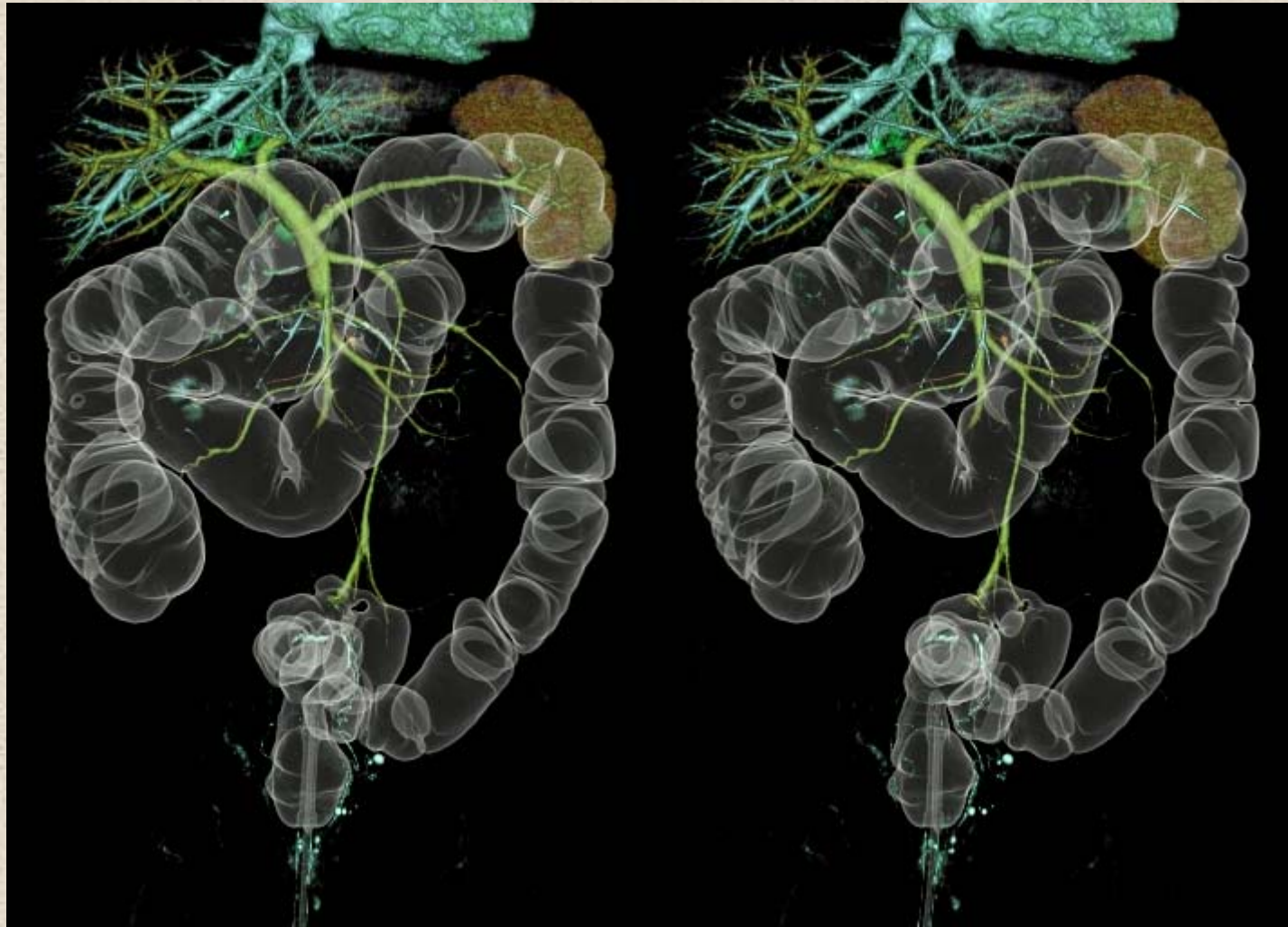


- ①肝静脈 hepatic veins
- ②門脈 portal vein
- ③脾臓 spleen

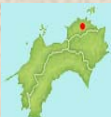

静脈、門脈、結腸 重ね合わせ

ステレオ視

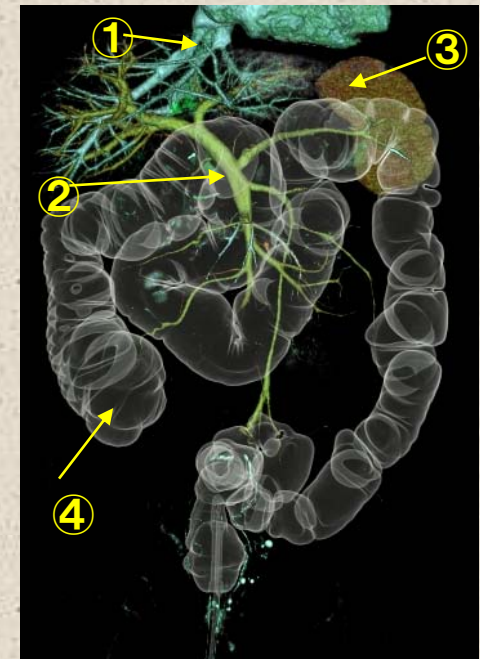
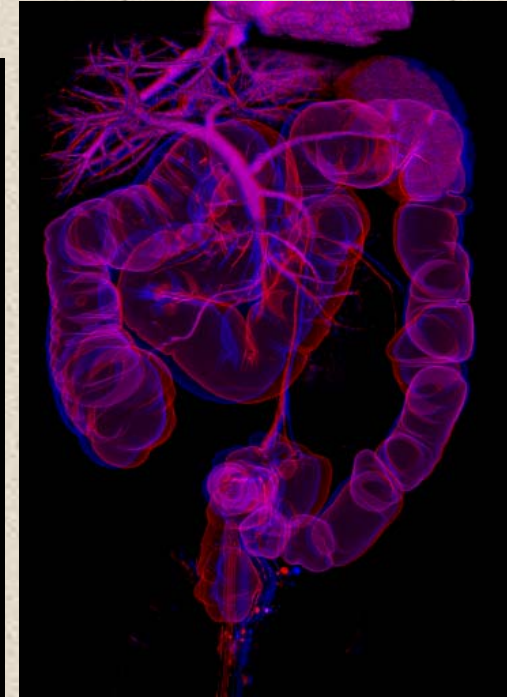
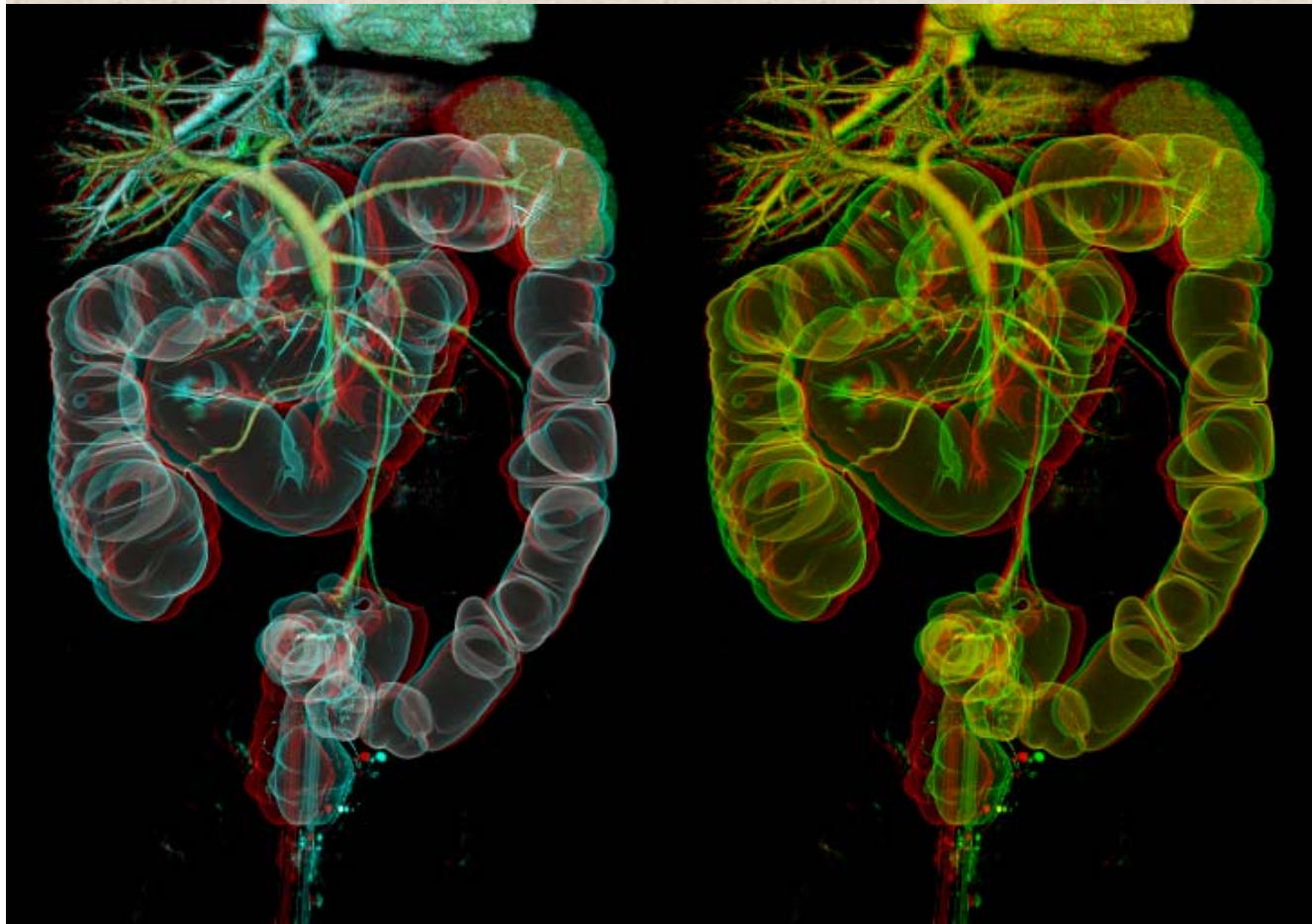


- ①肝静脈 hepatic veins
- ②門脈 portal vein
- ③脾臓 spleen
- ④結腸 colon



静脈、門脈 重ね合わせ

ステレオ赤青メガネ使用

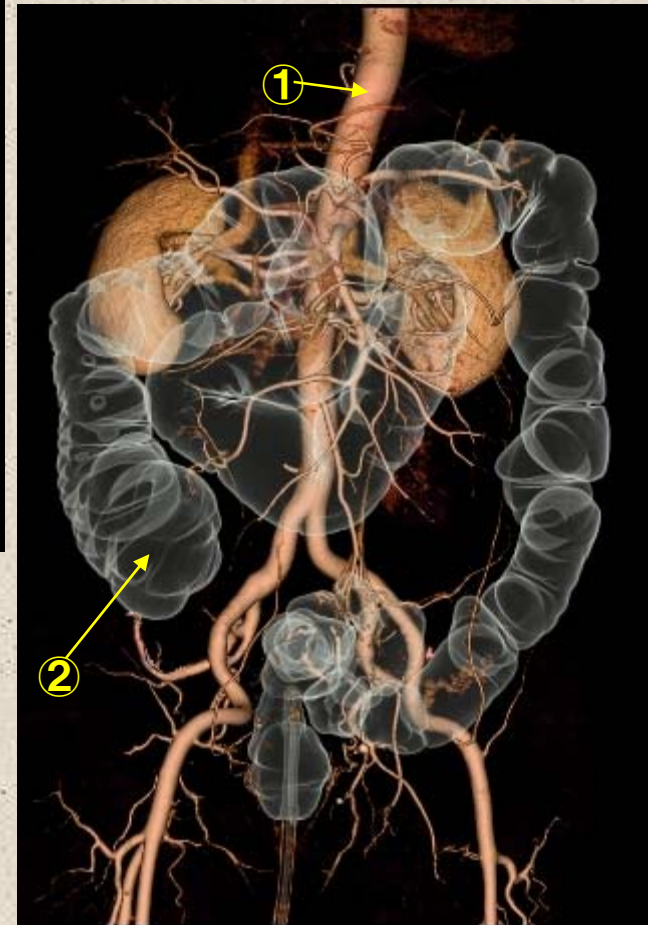
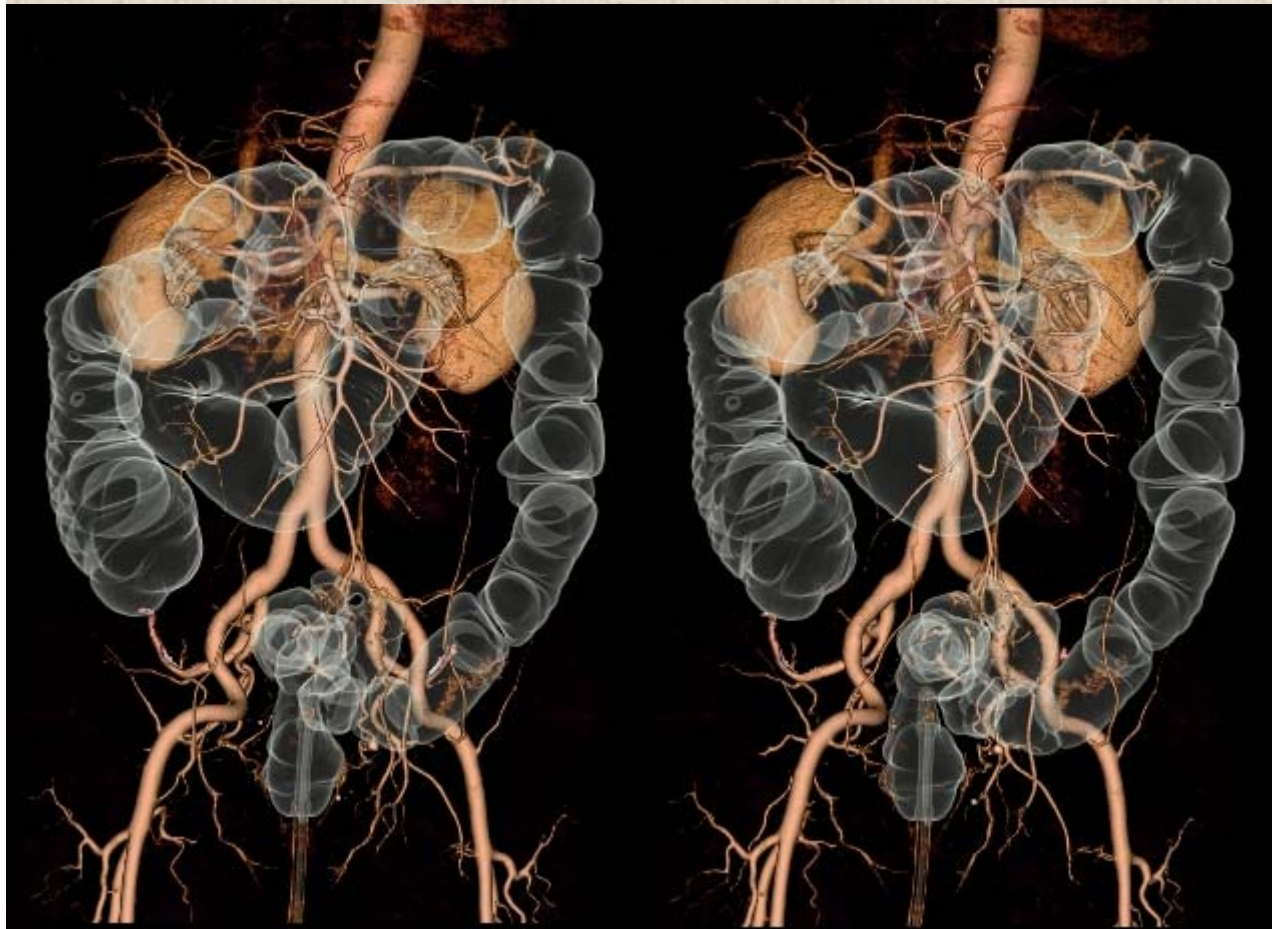


- ①肝静脈 hepatic veins
- ②門脈 portal vein
- ③脾臓 spleen
- ④結腸 colon



動脈、結腸 重ね合わせ

ステレオ視

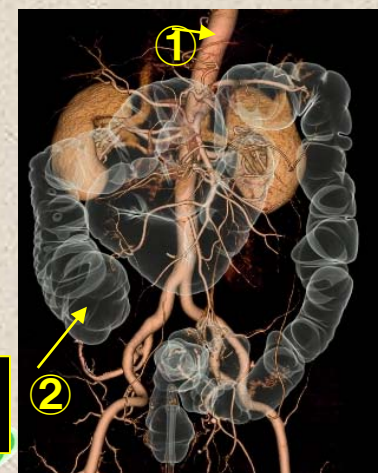
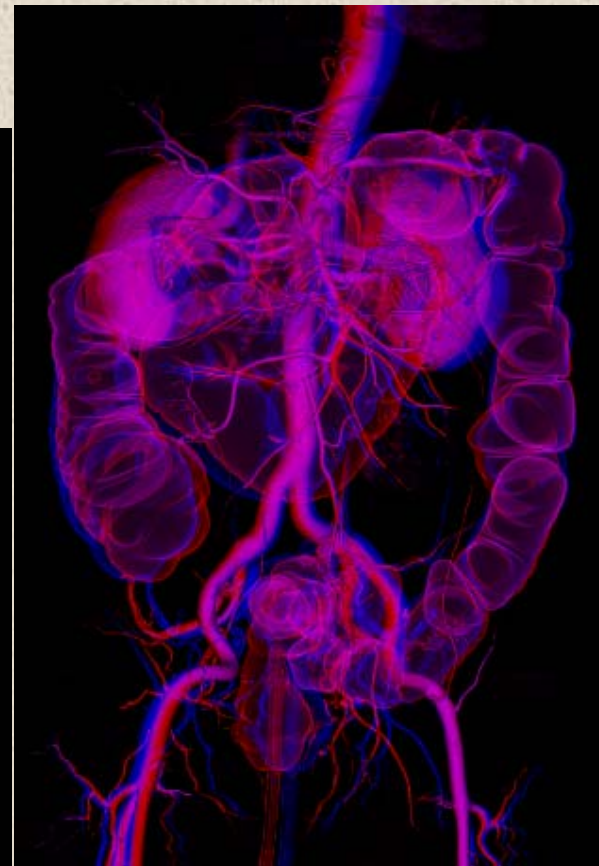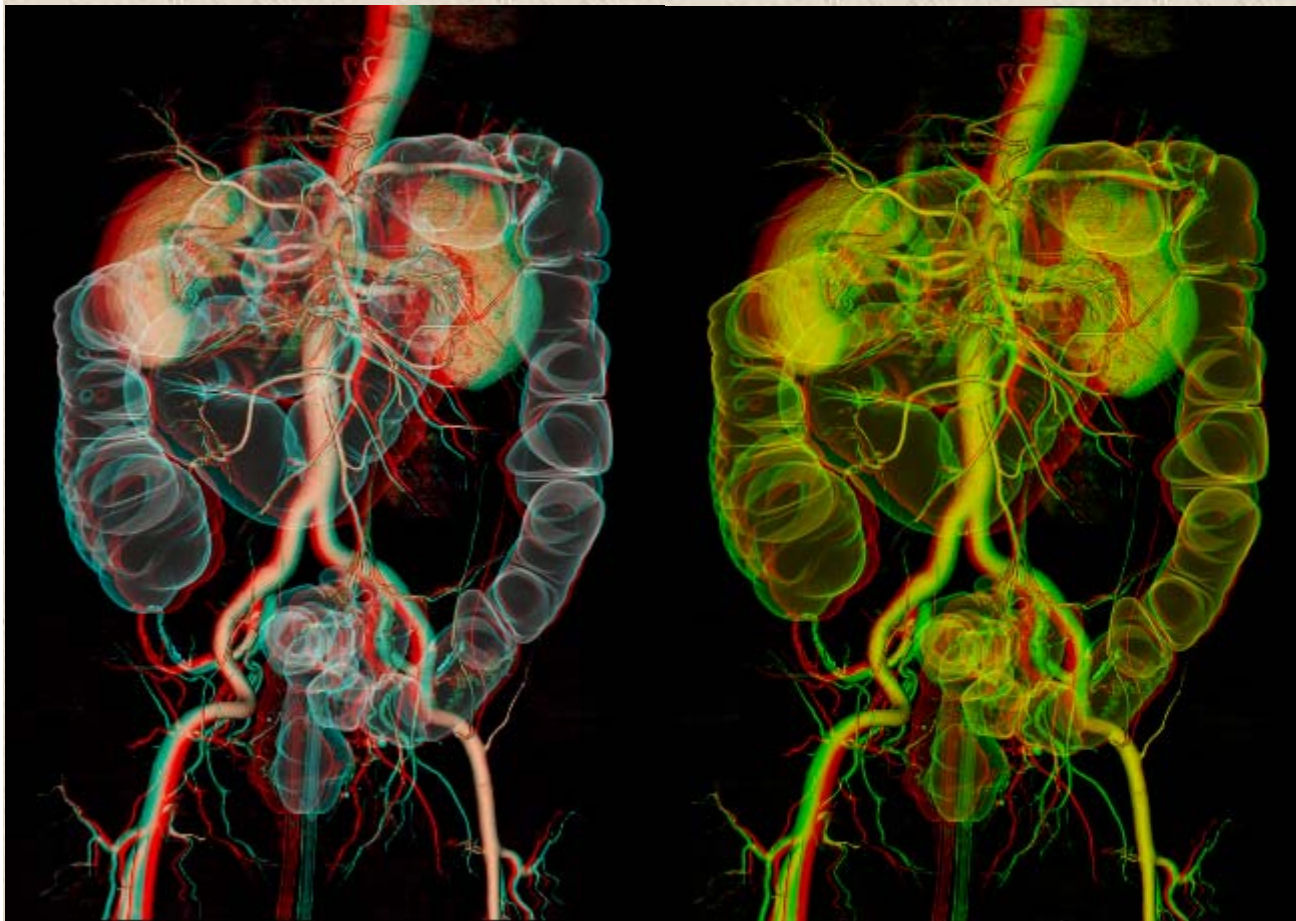


- ①動脈 artery
- ②結腸 colon



動脈、結腸 重ね合わせ

ステレオ赤青メガネ使用

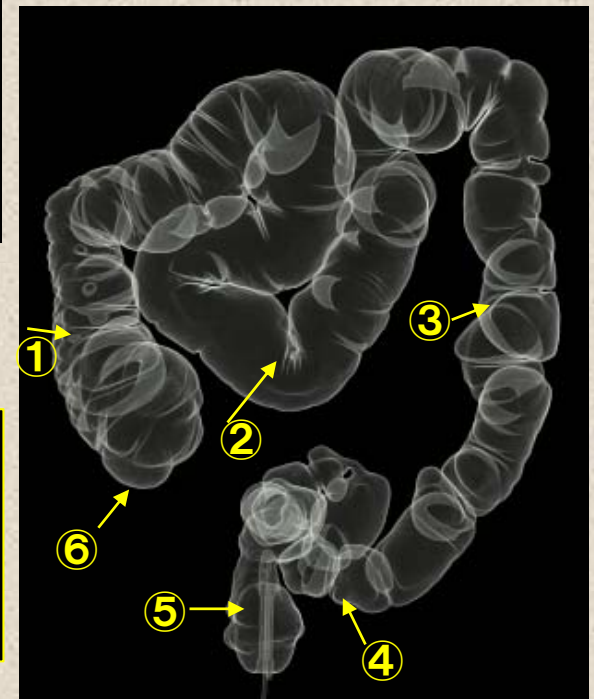
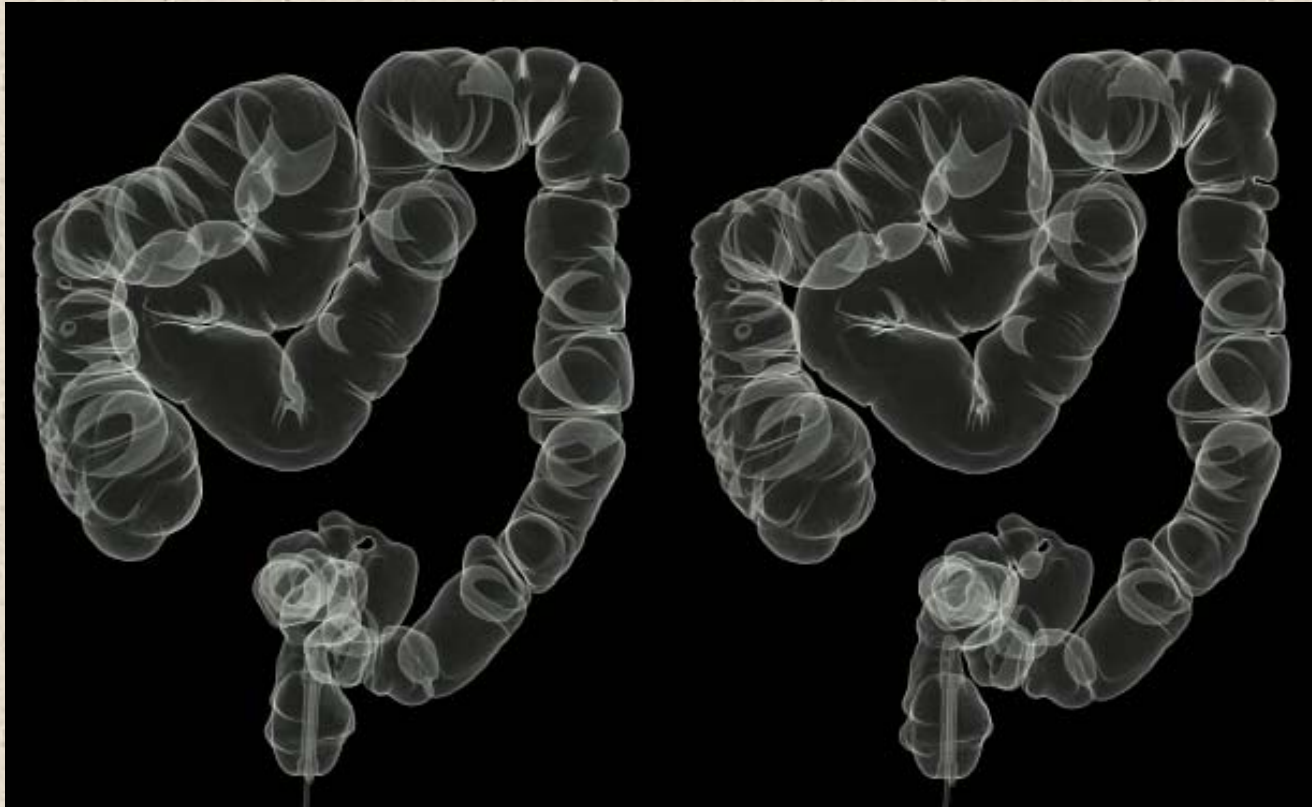


- ①動脈 artery
- ②結腸 colon



結腸正面

ステレオ視

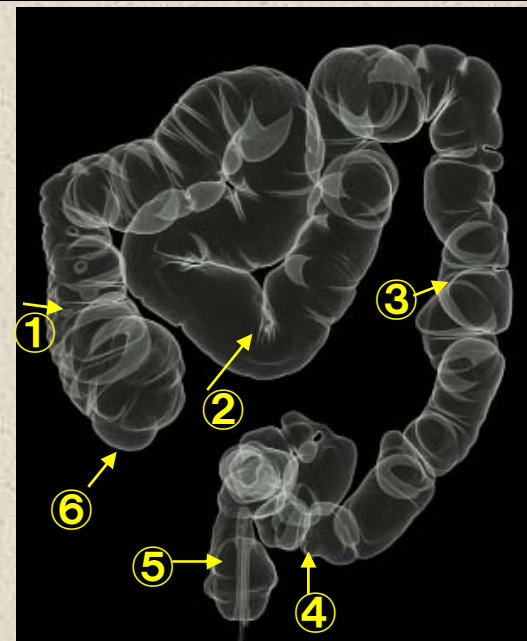
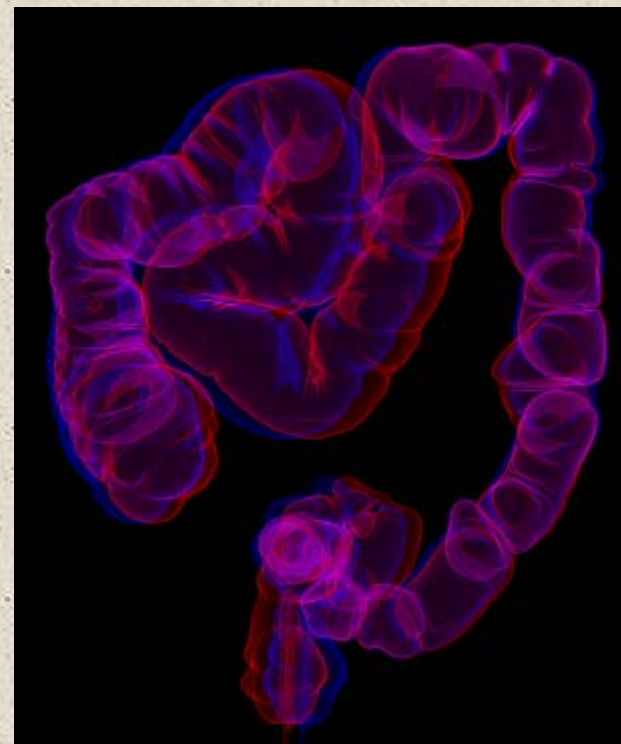
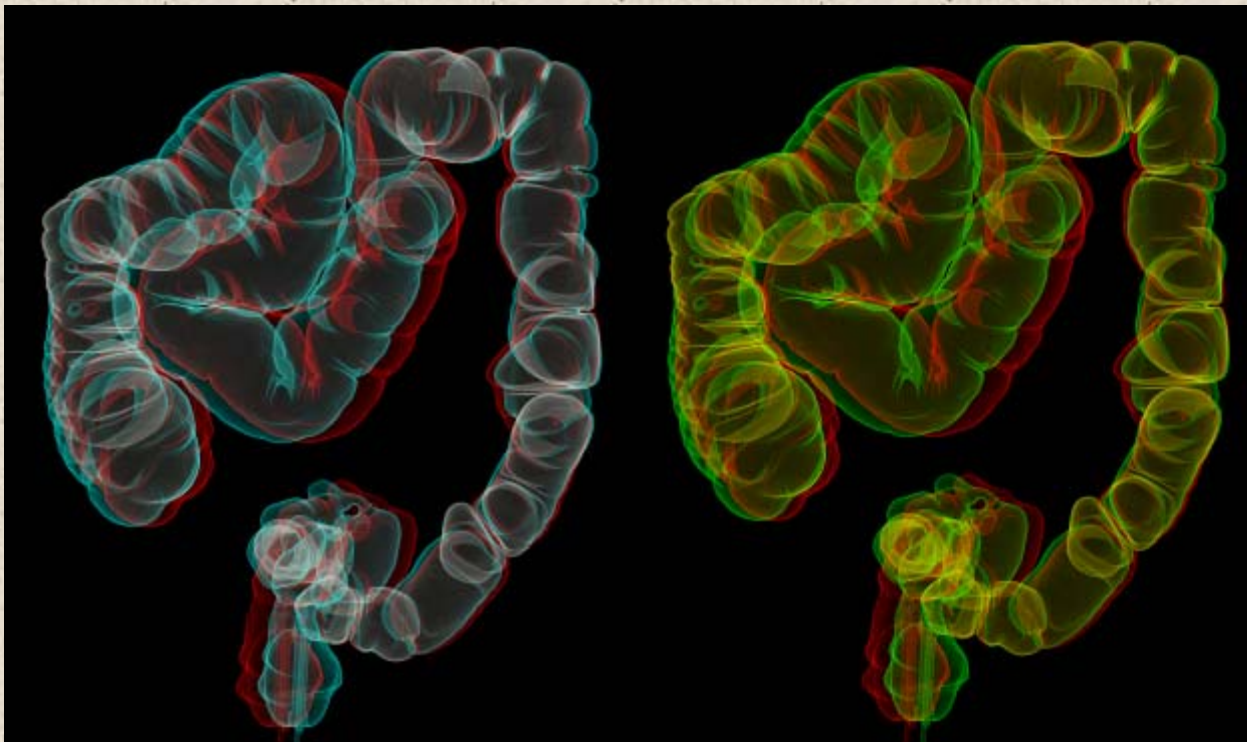


- ①上行結腸 ascending colon
- ②横行結腸 transverse colon
- ③下行結腸 descending colon
- ④S状結腸 sigmoid colon
- ⑤直腸 rectum
- ⑥盲腸 cecum

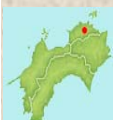

結腸正面

ステレオ赤青メガネ使用



- ① 上行結腸 ascending colon
- ② 横行結腸 transverse colon
- ③ 下行結腸 descending colon
- ④ S状結腸 sigmoid colon
- ⑤ 直腸 rectum
- ⑥ 盲腸 cecum



ステレオ3D解剖図作成に関して

放射線技師の一人として、文献等から血管解剖を学び、臨床現場で、CT、MR、血管撮影検査に携わってきましたが、文献等の紙面では、立体的なイメージが理解できない血管解剖もあり、立体的イメージのないまま血管名を覚えることもありました。

医療装置の発展に伴い、CT、MR、血管撮影検査で、人体血管の3D画像が描出できるようになり、画像モニター上で画像を回転させることで、立体イメージもわかるようになってきました。

この臨床の血管3D画像を利用して、立体視により立体感の得られる解剖図を作成し、血管解剖を立体的に理解できることで、複雑な人体血管解剖の理解をサポートできるように工夫させていただきました。

臨床の現場において、スタッフの血管解剖教育、これからの担う学生の血管解剖教育に少しでも貢献できることを願っています。

また、この解剖図は、必要な血管解剖、必要な血管の方向、角度を毎年追加、修正し、改定していきますので、解剖図の名前に改定日(2016.6.10のように)を入れることで、わかるようにしていく予定です。

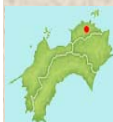医療スタッフから考えて必要な血管、必要な血管解剖の描出角度等が、今後も少しずつ増えると予想します。それらの解剖図も、今後追加作成し、スタッフや学生に利用してもらえようようにしていきたいと考えています。

皆さんの要望にも応じ追加修正し、必要なスタッフが、だれでにでも利用できるものにするため、香川大学医学部組織細胞生物学 教授 荒木伸一先生のご指導を受けながら改定していくつもりです。

皆様のご要望、また、3D解剖画像のご提供、心からお待ちしています。利用する私たちで、私たちに必要な、必要な人がだれでも利用できるステレオ血管解剖図を作成していきたいと願っています。ご協力よろしくお願いいたします。

2016年 6月 1日

香川大学医学部附属病院放射線部 勢川 博雄



ステレオ赤青眼鏡3D解剖図作成に関して

ステレオ3D解剖図は、ステレオ視できないスタッフにとって、血管を立体感で理解することができない現状がありました。

しかし、立体視のできないスタッフから、stereo eye社のソフトで画像を作り直すと、赤青眼鏡で、3D映画を見るときのように、だれでも立体視ができるとアドバイスを受け、すべての画像をステレオ赤青眼鏡用に作成しなおし、**ステレオ赤青眼鏡3D解剖図**として作成しなおしました。

立体視ができるスタッフは、今まで通り、ステレオ解剖図が利用でき、立体視できないスタッフは、**ステレオ赤青眼鏡3D解剖図**が利用できるように工夫しました。

学生教育、血管撮影担当者教育、新人教育、スタッフ教育等に利用していただき、ご要望、ご教導いただければ下記のアドレスにぜひご教導いただければ幸いです。

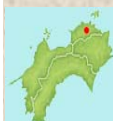医療スタッフがだれでも利用できる、臨床に必要な、教育に必要な解剖図、しかも、実際の臨床画像から発信する解剖図を第一解剖学荒木先生のご指導の下に、今後も創り続けていきたいと願っています。

臨床検査をするスタッフか考え必要な解剖、患者さんを検査するスタッフから考えて必要な解剖、そのスタッフでなければ気づけなかった新しい角度からの解剖図等を創り、臨床現場、教育現場、診療現場に貢献できる解剖図を、利用していく皆さんとともに育てていきたいと考えます。

この解剖図を利用したいたくさんスタッフが、無償で利用していただけるしかも現場で利用しやすい解剖図を一緒に創ってください。ご協力よろしく願いたします。

2016年 6月 8日

香川大学医学部附属病院放射線部 勢川 博雄
hiroo423@yahoo.co.jp



参考文献

1. Biagio John Melloni 高久史磨監訳 メローニ図解医学辞典 南江堂 1981年 p28~p49
2. 多田信平 X線解剖学図譜 マグブロス出版 1982年 p257~380
3. Renan Uflacker, M.D. Atlas of Vascular Anatomy An Angiographic Approach 1997 p23~p688 Williams & Wilkins
4. Torsten B. Moller Pocket Atlas of Radiographic Anatomy Georg Thieme Verlag, Stuttgart 1993 p254~p311
5. Heinz Feneis 山田英智監訳 図解解剖学事典 医学書院 p184~p221
6. 平松慶博 画像解剖アトラス 栄光堂 1992 p112~p147
7. ステッドマン医学大辞典編集委員会 Stedman's English-Japanese Medical Dictionary 2nd Edition MEDICAL VIEW 社 1990
8. 益田 栄 解剖学アトラス 文光堂 1990 p117~p165
9. Kahle, Leonhardt, Platzler 越智淳三訳 解剖学アトラス 文光堂 1986 p213~252
10. 町田 徹 レントゲン画像解剖ポケットアトラス メディカル・サイエンス・インターナショナル p254~273, 1995年
11. 西本 詮 神経放射線診断学入門 朝倉書店 p49~173
12. ヴォルフ 井上貴央監訳 人体解剖学図譜 西村書店
13. プロメテウス 解剖学アトラス 坂井建雄 監訳 医学書院
14. Sobotta 図説人体解剖学 第1巻 岡本道雄 監訳 医学書院
15. ヴォルフ 内野滋雄監訳 人体解剖学アトラス 西村書店
16. グラント 解剖学図譜 坂井建雄 監訳 医学書院
17. J.W.Rohen 解剖学カラーアトラス 医学書院
18. ヴォルフ 人体解剖学アトラス 坂井道雄監訳 医学書院
19. Sobotta Atlas of human Anatomy one volume edition URBAN&FISCHER
20. 解剖学事典 山田英知監訳 医学書院 p184-243
21. (医療英語確認)ステッドマン医学大辞典 William & Wilkins Medical view
22. Radiology of the skull and brain ANGIOGRAPHY Thomas H. Newton, D.Gordon Potts The C.V.Mosby Company
23. 画像診断のための脳解剖と機能系 Hans-Joachim Kretschmann, Wolfgang Weinrich 医学書院
24. 神経放射線診断学入門 西本 詮、難波 真平 編集 朝倉書店
25. Sobotta Atlas of human Anatomy one volume edition Putz and Pabst URBAN & FISCHER
26. グラント解剖学図譜 第6版 坂井健雄(監訳) 医学書院

