2016 version　　Copyrighter : Hiroo Segawa.　E-mail　hiroo423@yahoo.co.jp

下肢骨

骨標本・ステレオ赤青メガネ・3D X線解剖図

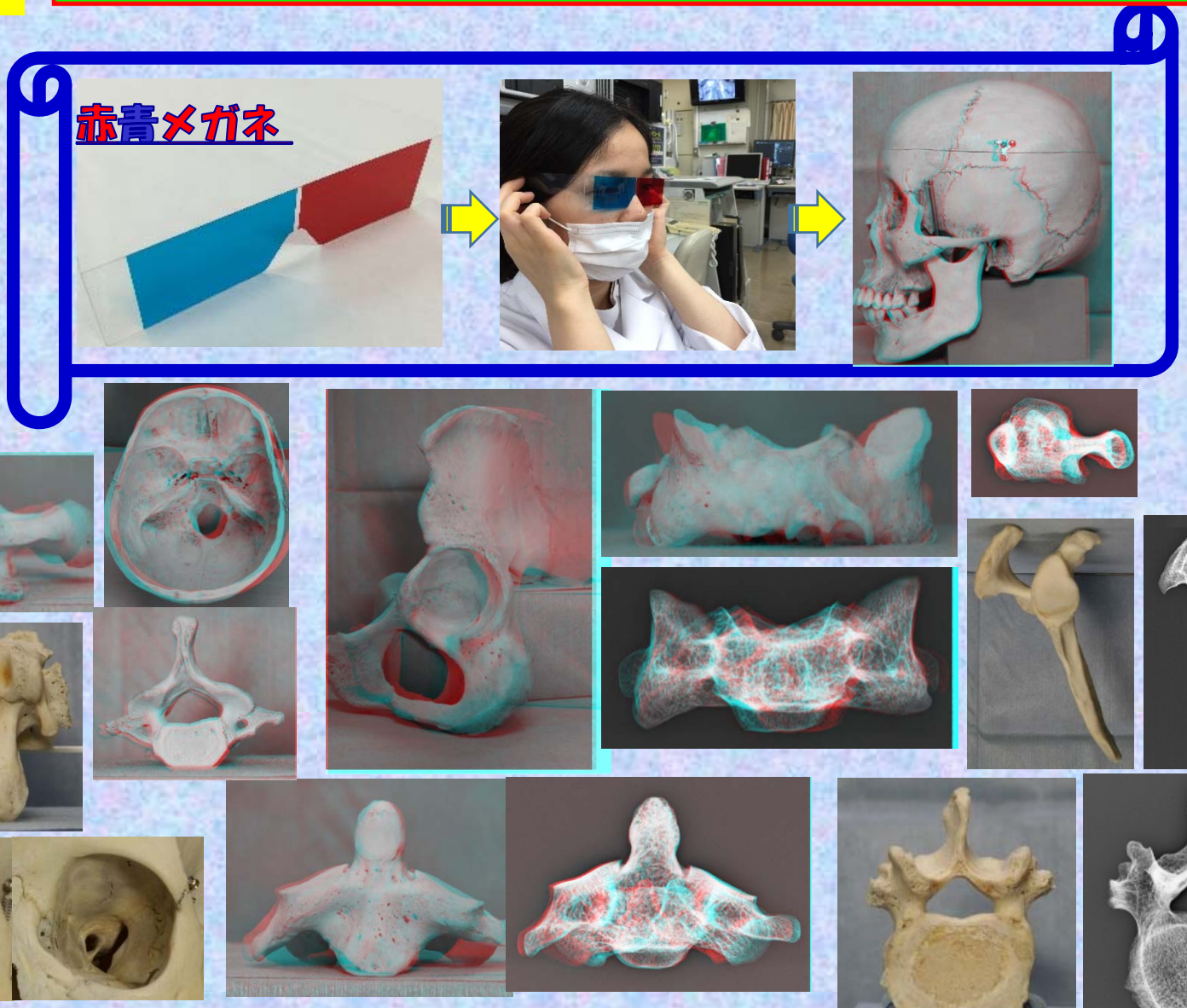

監修　香川大学医学部　組織細胞生物学　教授　荒木　伸一
作成　香川大学医学部附属病院　放射線部　勢川　博雄　2015.10

Copyrighter : Hiroo Segawa. E-mail hiroo423@yahoo.co.jp

序

この骨標本ステレオ解剖図は、香川大学医学部附属病院放射線部・勢川博雄技師が人体骨標本をステレオ撮影することにより、臨床現場で骨X線検査にあたっている放射線技師が3次元的な骨構造をより正確に理解できるように作成されたものである。人体の骨の構造を理解するには、医学部おける解剖学教育で行われているように人骨の実物標本を実際に手に取ってじっくり時間をかけて観察することで骨格、個々の骨の形、名称、機能関連を会得するのが最良であろう。しかし、このような学習の機会を得ることは実際には困難で、多くの場合平面的な書物の図譜に頼るしかない。これまでにも、優れた図譜や教科書は多くあるが、解剖学図譜は非常に分厚く高価である。また、私の知る限り骨構造を立体視ができるものはない。このステレオ解剖図は、解剖学実習室内でしか観察できない実物標本を、ステレオ撮影し、電子ファイル化することで、自宅や職場でiPadやPCのモニターで手軽に骨の立体観察ができるようになっており、現代の職場環境やライフスタイルに適応した使いやすいツールとなっている。放射線技師だけでなく理学療法士、看護師などのパラメディカル医療従事者、医学部学生の学習など様々な場面で活用されることを期待している。

香川大学医学部組織細胞生物学　教授

荒木　伸一　2013年9月24日

序 （改定によせて）

この度、香川大学医学部附属病院放射線部・勢川博雄技師によりこの「骨標本X線ステレオ解剖図」が完成いたしました。昨年、臨床現場で骨X線検査にあたっている放射線技師が3次元的な骨構造をより正確に理解できるようにと「人体骨標本骨標本ステレオ解剖図」を作成されましたが、今回は、それにX線画像を加え、骨標本とX線像を対比させることができるよう大きくバージョンアップされています。X線所見での陰影が実際の骨のどの部分に対応し、また逆に実際の骨の構造がX線の陰影としてどのように現れるのか理解するのに非常に役立つとことと思います。医学生の骨学実習では、実物骨標本の肉眼観察を中心に行っていますが、欧米の医科大学では放射線画像を用いての実習も取り入れられているところが多いと聞きます。骨の表面の形状だけでなく深部の構築も理解し、また、骨の肉眼的観察による知識をX線所見と対比させることで、X線診断の基礎的な知識を学ぶことができるからです。臨床現場の放射線技師だけでなく医学部での解剖実習室、自宅での自学自習において大変有効なツールとなると確信しています。

香川大学医学部組織細胞生物学　教授

荒木　伸一　2014年11月27日

骨標本ステレオ解剖図のPDF画像は、香川大学医学部組織細胞生物学講座のホームページ内(http://www.kms.ac.jp/~anatomy2/bone/bone.index.html) から自由に閲覧できます。

画像の転載、Twitter、Facebook、ブログなどへのリンク、シェアは禁止とさせて頂きます。また、公共の場所での閲覧もご遠慮ください。

撮影に用いた人体骨標本は、香川大学医学部の解剖学骨学実習で使用されているもので、解剖学教育用標本として海外から正規のルートで輸入されたものです。

Copyrighter : Hiroo Segawa. E-mail hiroo423@yahoo.co.jp

骨学（osteology）における骨の数と分類

①骨の数（成人200個：仙骨1個、尾骨1個と数え、耳小骨、種子骨を加算しない時の数）

軸骨格（axial skeleton）

脊椎（vertebral column）	26個
頭蓋骨（skull）	23個
肋骨及び胸骨（ribs and sternum）	23個

付属性骨格（appendicular skeleton）

上肢骨（bones of upper limb）	64個（32X2）
下肢骨（bones of lower limb）	62個（31X2）

②骨格の分類

軸骨格（axial skeleton）

脊椎：脊椎（頸椎、胸椎、腰椎、仙椎、尾椎）

椎骨（脊椎の中の一つの骨）

頭蓋骨

体幹骨格（trunk）

脊椎 ＋肋骨及び胸骨

胸郭（thorax）:肋骨、胸椎、胸骨

付属性骨格

上肢骨 :上肢帯 bones of shoulder（肩甲骨、鎖骨）と、

自由上肢 bones of free upper limb（上腕、前腕、手）

下肢骨 : 下肢帯 bones of hip and buttock{寛骨（腸骨、坐骨、恥骨）}と、

自由下肢bones of free lower limb

{大腿（膝蓋骨は大腿に属する種子骨）、下腿、足）}

Copyrighter : Hiroo Segawa.　E-mail　hiroo423@yahoo.co.jp

寛骨　hip bone

腸骨、坐骨、恥骨

骨格の分類

軸骨格

脊椎 :頸椎、胸椎、腰椎、仙椎、尾椎

頭蓋骨

体幹骨格

脊椎 ＋肋骨及び胸骨

胸郭　:　肋骨、胸椎、胸骨

付属性骨格

上肢骨 :上肢帯(肩甲骨、鎖骨)と、自由上肢(上腕、前腕、手)

下肢骨 :下肢帯 {寛骨(腸骨、坐骨、恥骨)}と、

自由下肢{大腿(膝蓋骨は大腿に属する種子骨)、下腿、足)}

Copyrighter : Hiroo Segawa. E-mail hiroo423@yahoo.co.jp

骨標本・ステレオ赤青メガネ・X線ステレオ解剖図

下肢骨

下肢骨

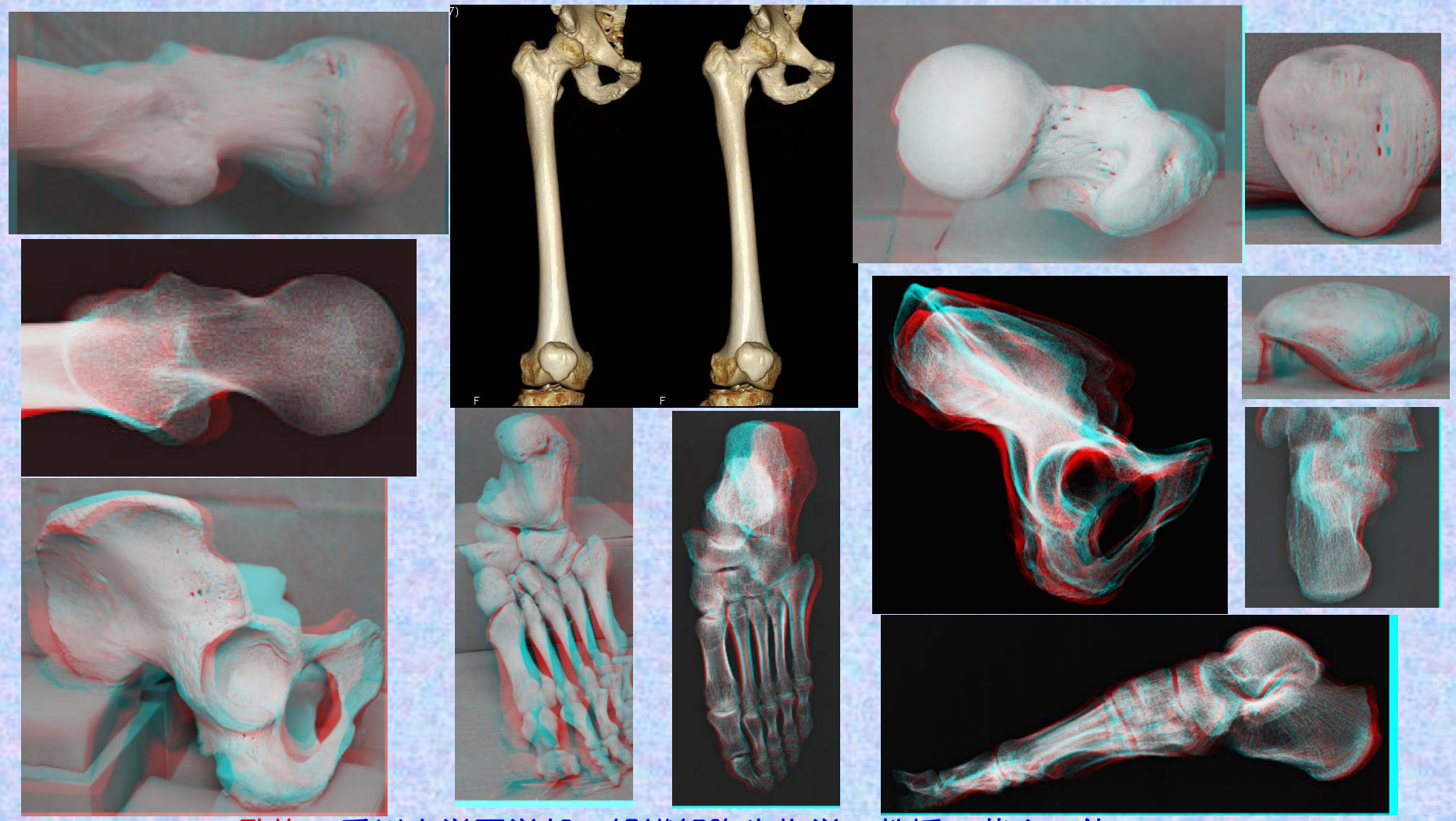

監修　香川大学医学部　組織細胞生物学　教授　荒木　伸一
作成　香川大学医学部附属病院　放射線部　勢川　博雄　2015.9

Copyrighter : Hiroo Segawa.
E-mail hiroo423@yahoo.co.jp

下肢
Lower limb

Copyrighter : Hiroo Segawa.
E-mail hiroo423@yahoo.co.jp

下肢帯 bones of hip and buttock

腸骨ilium
坐骨ischium
恥骨pubes

腸骨 ilium 前面　ステレオ視　（Pelvis anterior view）

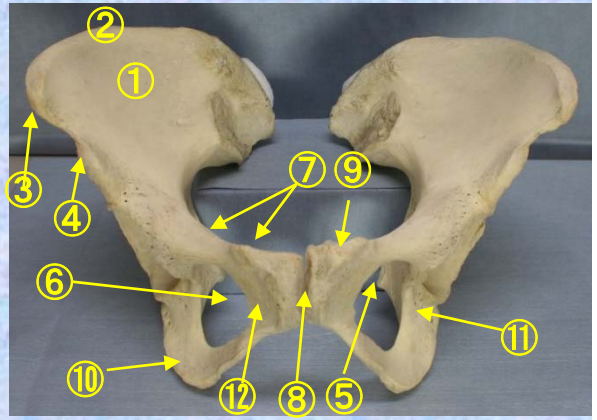

① 腸骨窩　iliac fossa
② 腸骨稜　iliac crest
③ 上前腸骨棘　anterior superior iliac spine
④ 下前腸骨棘　anterior inferior iliac spine
⑤ 坐骨棘　ischial spine
⑥ 閉鎖孔　obturator foramen
⑦ 恥骨櫛　pecteneal line
⑧ 恥骨結合　pubic symphysis
⑨ 恥骨結節　pubic tuberosity
⑩ 坐骨結節　ischial tubercle
⑪ 坐骨体　body of ischium
⑫ 恥骨体　body of pubis
⑬ 寛骨臼　acetabulum
⑭ 腸骨体　body of ilium
⑮ 閉鎖稜　obturator crest
⑯ 閉鎖孔　obturator foramen
⑰ 坐骨枝　ramus of ischium
⑱ 上後腸骨棘　posterior superior iliac spine
⑲ 下後腸骨棘　posterior inferior iliac spine

腸骨 ilium 前面

ステレオ赤青メガネ使用（Pelvis anterior view）

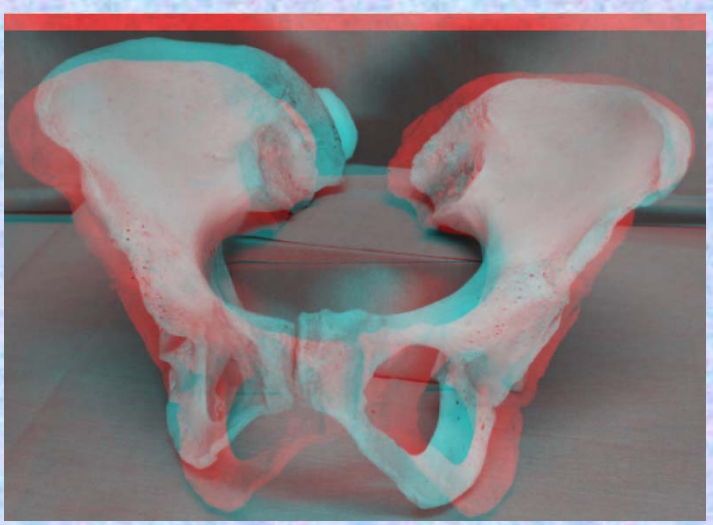

① 腸骨窩 iliac fossa
② 腸骨稜 iliac crest
③ 上前腸骨棘
④ anterior superior iliac spine
⑤ 下前腸骨棘
⑥ anterior inferior iliac spine
⑦ 坐骨棘 ischial spine
⑧ 閉鎖孔 obturator foramen
⑨ 恥骨櫛 pecteneal line
⑩ 恥骨結合 pubic symphysis
⑪ 恥骨結節 pubic tuberosity
⑫ 坐骨結節 ischial tubercle

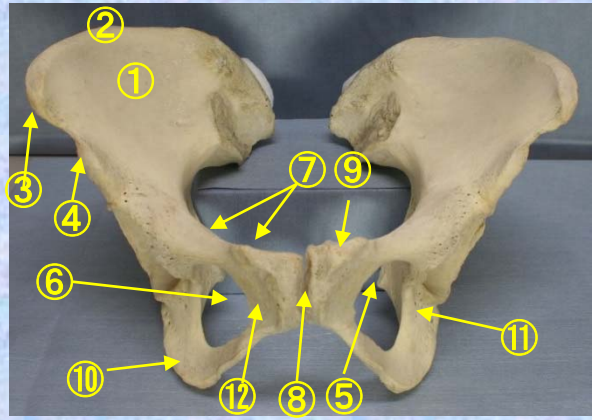

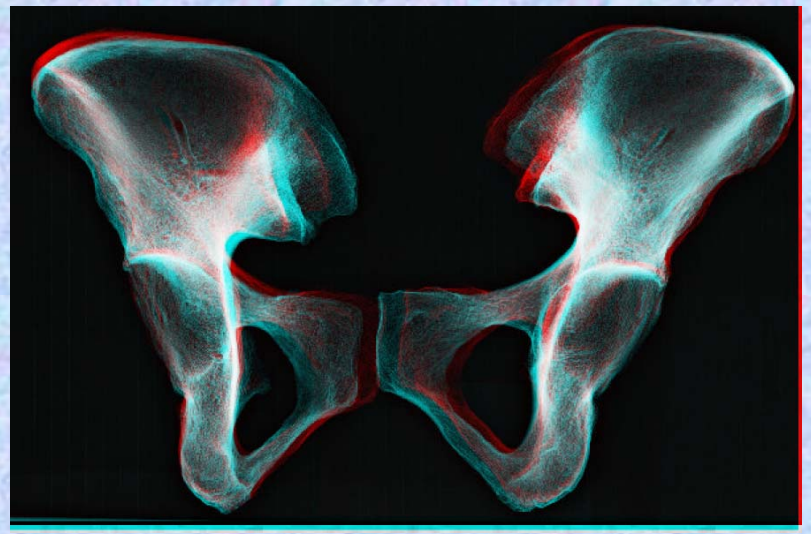

⑪ 坐骨体 body of ischium
⑫ 恥骨体 body of pubis
⑬ 寛骨臼 acetabulum
⑭ 腸骨体 body of ilium
⑮ 閉鎖稜 obturator crest
⑯ 閉鎖孔 obturator foramen
⑰ 坐骨枝 ramus of ischium
⑱ 上後腸骨棘 posterior superior iliac spine
⑲ 下後腸骨棘 posterior inferior iliac spine

腸骨 ilium 斜位 （Pelvis oblique view）

ステレオ視

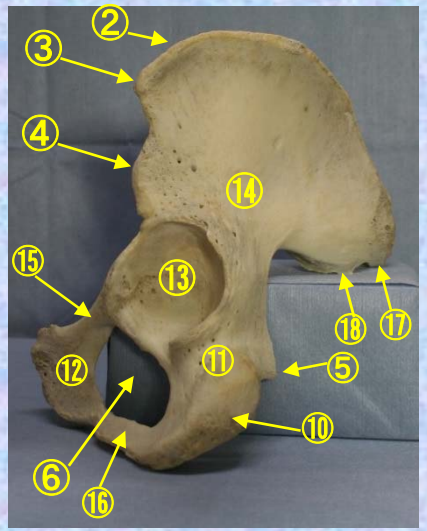

① 腸骨窩 iliac fossa
② 腸骨稜 iliac crest
③ 上前腸骨棘 anterior superior iliac spine
④ 下前腸骨棘 anterior inferior iliac spine
⑤ 坐骨棘 ischial spine
⑥ 閉鎖孔 obturator foramen
⑦ 恥骨櫛 pecteneal line
⑧ 恥骨結合 pubic symphysis
⑨ 恥骨結節 pubic tuberosity
⑩ 坐骨結節 ischial tubercle

⑪ 坐骨体 body of ischium
⑫ 恥骨体 body of pubis
⑬ 寛骨臼 acetabulum
⑭ 腸骨体 body of ilium
⑮ 閉鎖稜 obturator crest
⑯ 坐骨枝 ramus of ischium
⑰ 上後腸骨棘 posterior superior iliac spine
⑱ 下後腸骨棘 posterior inferior iliac spine

腸骨 ilium 斜位 （Pelvis oblique view）

ステレオ視

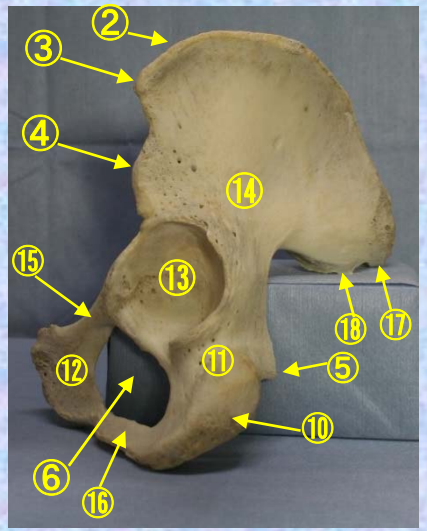

① 腸骨窩 iliac fossa
② 腸骨稜 iliac crest
③ 上前腸骨棘 anterior superior iliac spine
④ 下前腸骨棘 anterior inferior iliac spine
⑤ 坐骨棘 ischial spine
⑥ 閉鎖孔 obturator foramen
⑦ 恥骨櫛 pecteneal line
⑧ 恥骨結合 pubic symphysis
⑨ 恥骨結節 pubic tuberosity
⑩ 坐骨結節 ischial tubercle

⑪ 坐骨体 body of ischium
⑫ 恥骨体 body of pubis
⑬ 寛骨臼 acetabulum
⑭ 腸骨体 body of ilium
⑮ 閉鎖稜 obturator crest
⑯ 坐骨枝 ramus of ischium
⑰ 上後腸骨棘 posterior superior iliac spine
⑱ 下後腸骨棘 posterior inferior iliac spine

腸骨 ilium 斜位 （Pelvis oblique view）

ステレオ赤青メガネ使用

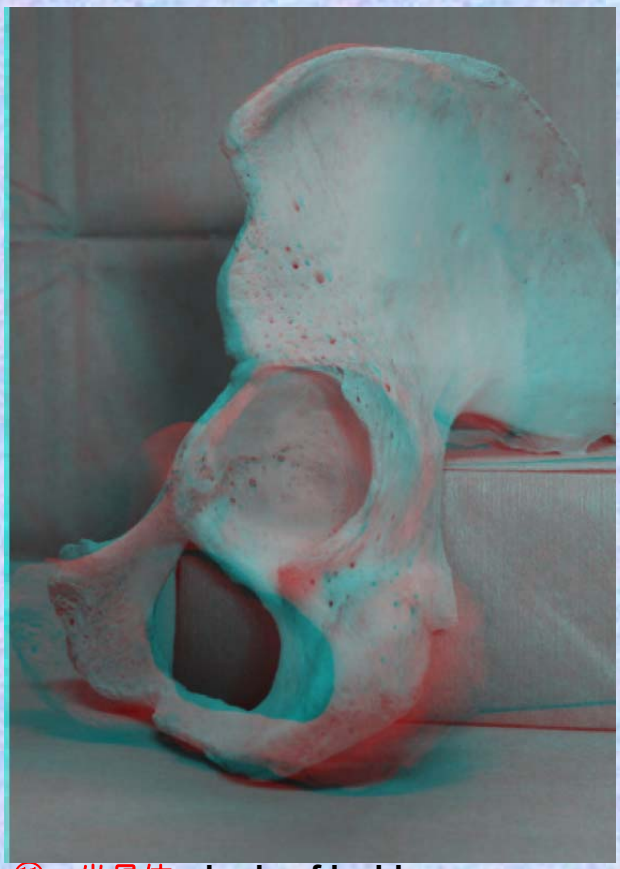

① 腸骨窩 iliac fossa
② 腸骨稜 iliac crest
③ 上前腸骨棘 anterior superior iliac spine
④ 下前腸骨棘 anterior inferior iliac spine
⑤ 坐骨棘 ischial spine
⑥ 閉鎖孔 obturator foramen
⑦ 恥骨櫛 pecteneal line
⑧ 恥骨結合 pubic symphysis
⑨ 恥骨結節 pubic tuberosity
⑩ 坐骨結節 ischial tubercle

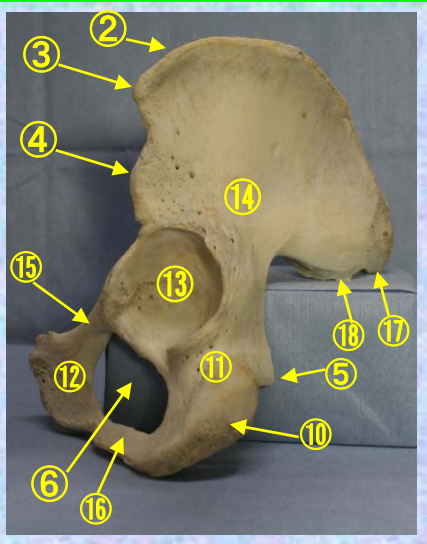

⑪ 坐骨体 body of ischium
⑫ 恥骨体 body of pubis
⑬ 寛骨臼 acetabulum
⑭ 腸骨体 body of ilium
⑮ 閉鎖稜 obturator crest
⑯ 坐骨枝 ramus of ischium
⑰ 上後腸骨棘 posterior superior iliac spine
⑱ 下後腸骨棘 posteriorinferior iliac spine

腸骨 ilium

ステレオ視　　側面　（Pelvis　Lateral view）

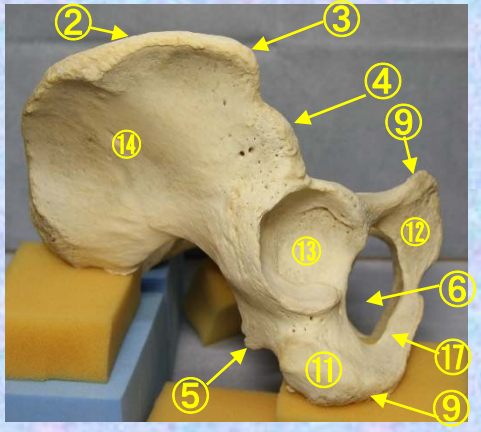

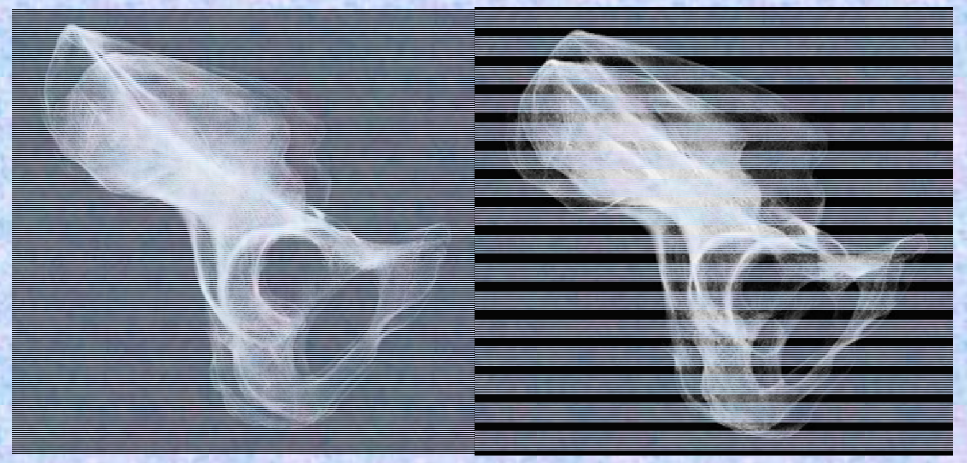

① 腸骨窩　iliac fossa
② 腸骨稜　iliac crest
③ 上前腸骨棘　anterior superior iliac spine
④ 下前腸骨棘　anterior inferior iliac spine
⑤ 坐骨棘　ischial spine
⑥ 閉鎖孔　obturator foramen
⑦ 恥骨櫛　pecteneal line
⑧ 恥骨結合　pubic symphysis
⑨ 恥骨結節　pubic tuberosity
⑩ 坐骨結節　ischial tubercle
⑪ 坐骨体　body of ischium
⑫ 恥骨体　body of pubis
⑬ 寛骨臼　acetabulum
⑭ 腸骨体　body of ilium
⑮ 閉鎖稜　obturator crest
⑯ 閉鎖孔　obturator foramen
⑰ 坐骨枝　ramus of ischium
⑱ 上後腸骨棘　posterior superior iliac spine
⑲ 下後腸骨棘　posterior inferior iliac spine

腸骨　ilium　　ｽﾃﾚｵ赤青ﾒｶﾞﾈ使用　側面　（Pelvis　Lateral view）

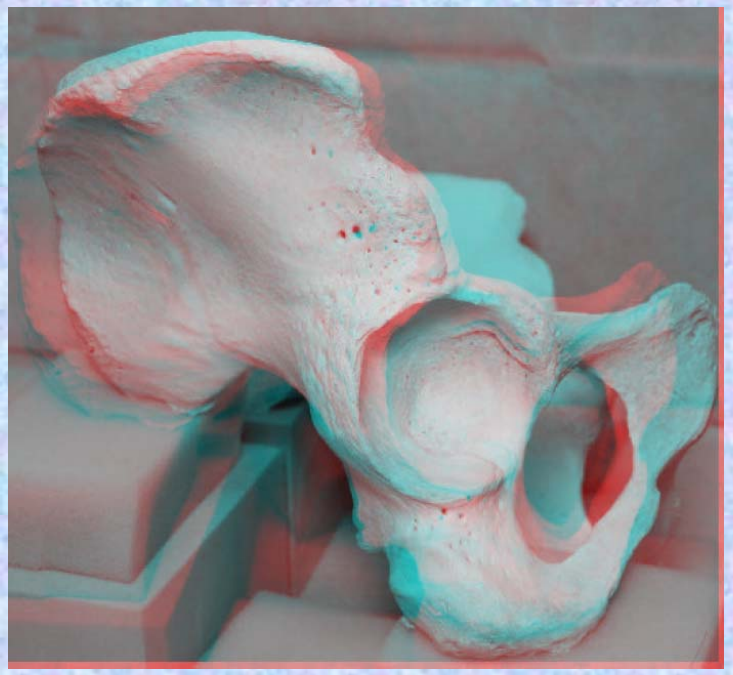

① 腸骨窩　iliac fossa
② 腸骨稜　iliac crest
③ 上前腸骨棘
④ anterior superior iliac spine
⑤ 下前腸骨棘
⑥ anterior inferior iliac spine
⑦ 坐骨棘　ischial spine
⑧ 閉鎖孔　obturator foramen
⑨ 恥骨櫛　pecteneal line
⑩ 恥骨結合　pubic symphysis
⑪ 恥骨結節　pubic tuberosity
⑫ 坐骨結節　ischial tubercle

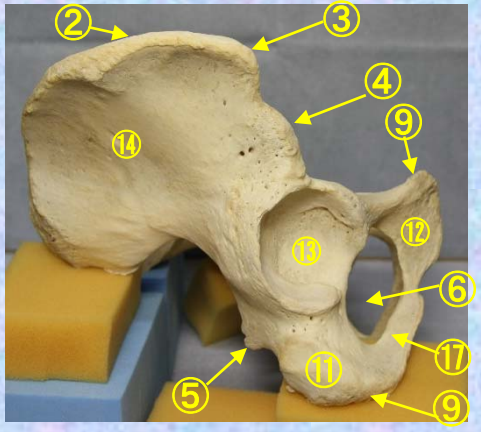

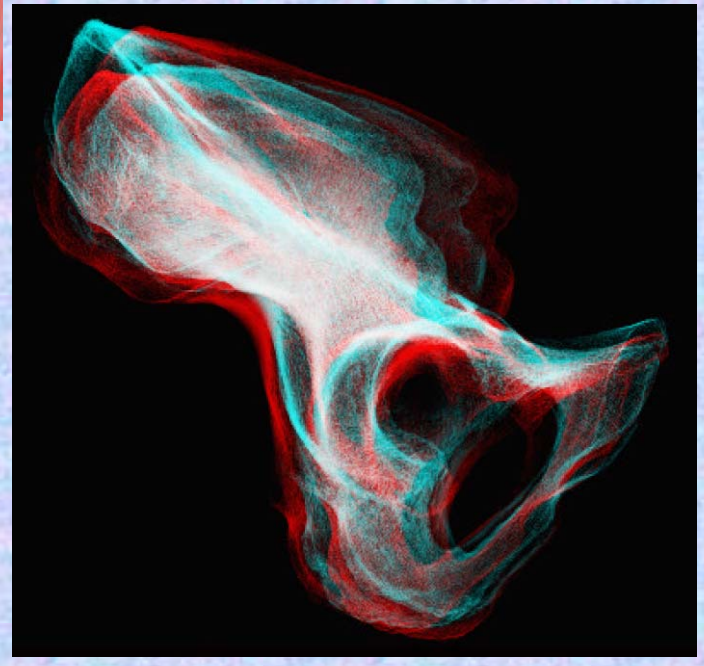

⑪ 坐骨体　body of ischium
⑫ 恥骨体　body of pubis
⑬ 寛骨臼　acetabulum
⑭ 腸骨体　body of ilium
⑮ 閉鎖稜　obturator crest
⑯ 閉鎖孔　obturator foramen
⑰ 坐骨枝　ramus of ischium
⑱ 上後腸骨棘　posterior superior iliac spine
⑲ 下後腸骨棘　posterior inferior iliac spine

Copyrighter : Hiroo Segawa. E-mail hiroo423@yahoo.co.jp

自由下肢　bones of free lower limb

大腿 femur
下腿 crus
足　 foot

Copyrighter : Hiroo Segawa.
E-mail hiroo423@yahoo.co.jp

大腿骨
Femur

Copyrighter : Hiroo Segawa. E-mail hiroo423@yahoo.co.jp

大腿、下腿、足

骨格の分類

軸骨格

脊椎 :頸椎、胸椎、腰椎、仙椎、尾椎

頭蓋骨

体幹骨格

脊椎 ＋肋骨及び胸骨

胸郭 : 肋骨、胸椎、胸骨

付属性骨格

上肢骨 :上肢帯(肩甲骨、鎖骨)と、自由上肢(上腕、前腕、手)

下肢骨 :下肢帯{寛骨(腸骨、坐骨、恥骨)}と、

自由下肢{大腿(膝蓋骨は大腿に属する種子骨)、下腿、足)}

大腿骨　Femur

前面　（Femur　anterior view）

ステレオ視



① 大腿骨頭　head of femur
② 大腿骨頸　neck of femur
③ 転子窩　trochanteric fossa
④ 大転子greater trochanter
⑤ 小転子lesser trochanter
⑥ 大腿骨体　shaft of femur
⑦ 膝蓋面　patellar surface
⑧ 内側窩　medial condyle
⑨ 内側上窩　medial epicondyle
⑩ 外側窩　lateral condyle
⑪ 外側上窩　lateral epicondyle
⑫ 顆間窩　intercondylar fossa

大腿骨　Femur　　前面　（Femur　anterior view）

ステレオ赤青メガネ使用



① 大腿骨頭　head of femur
② 大腿骨頸　neck of femur
③ 転子窩　trochanteric fossa
④ 大転子greater trochanter
⑤ 小転子lesser trochanter
⑥ 大腿骨体　shaft of femur

⑦ 膝蓋面　patellar surface
⑧ 内側窩　medial condyle
⑨ 内側上窩　medial epicondyle
⑩ 外側窩　lateral condyle
⑪ 外側上窩　lateral epicondyle
⑫ 顆間窩　intercondylar fossa



大腿骨　Femur

ステレオ視

後面　（Femur　posterior view）

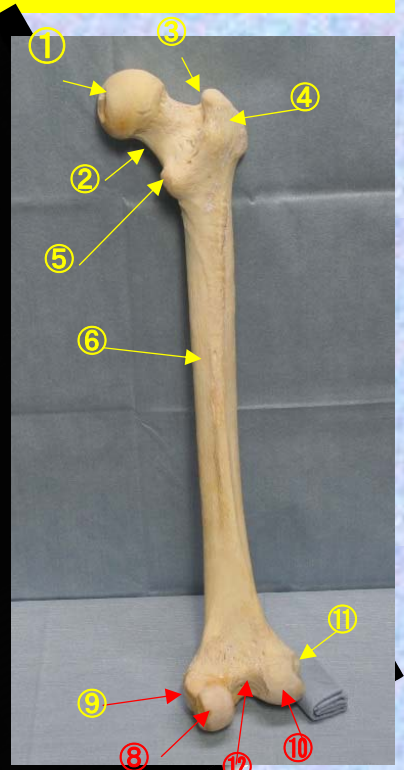

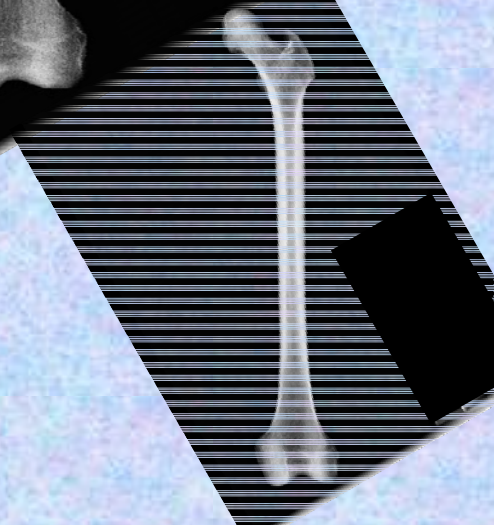

① 大腿骨頭　head of femur
② 大腿骨頸　neck of femur
③ 転子窩　trochanteric fossa
④ 大転子greater trochanter
⑤ 小転子lesser trochanter
⑥ 大腿骨体　shaft of femur
⑦ 膝蓋面　patellar surface
⑧ 内側窩　medial condyle
⑨ 内側上窩　medial epicondyle
⑩ 外側窩　lateral condyle
⑪ 外側上窩　lateral epicondyle
⑫ 顆間窩　intercondylar fossa

大腿骨　Femur

後面　（Femur　posterior view）

ステレオ赤青メガネ使用

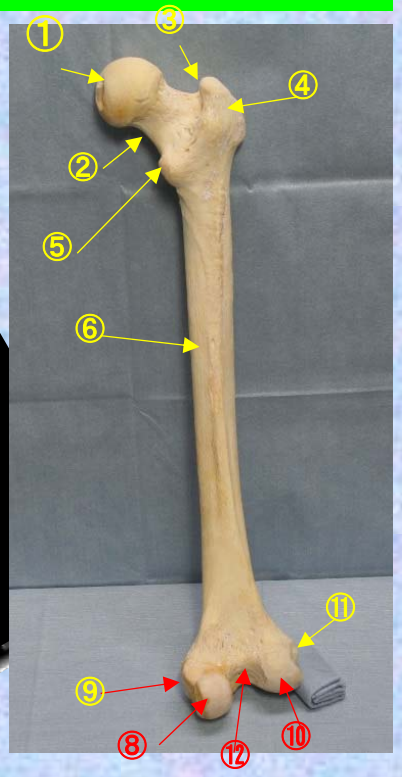

① 大腿骨頭　head of femur
② 大腿骨頸　neck of femur
③ 転子窩　trochanteric fossa
④ 大転子greater trochanter
⑤ 小転子lesser trochanter
⑥ 大腿骨体　shaft of femur
⑦ 膝蓋面　patellar surface
⑧ 内側窩　medial condyle
⑨ 内側上窩　medial epicondyle
⑩ 外側窩　lateral condyle
⑪ 外側上窩　lateral epicondyle
⑫ 顆間窩　intercondylar fossa

大腿骨　Femur

ステレオ視　外側面（Femur　external view）

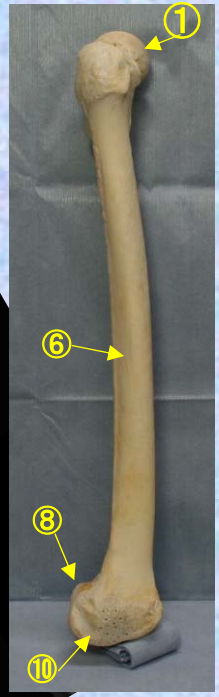

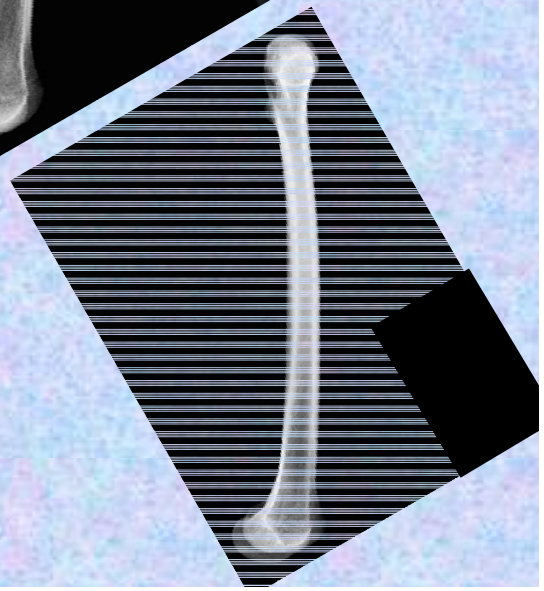

① 大腿骨頭　head of femur
② 大腿骨頸　neck of femur
③ 転子窩　trochanteric fossa
④ 大転子greater trochanter
⑤ 小転子lesser trochanter
⑥ 大腿骨体　shaft of femur
⑦ 膝蓋面　patellar surface
⑧ 内側窩　medial condyle
⑨ 内側上窩　medial epicondyle
⑩ 外側窩　lateral condyle
⑪ 外側上窩　lateral epicondyle
⑫ 顆間窩　intercondylar fossa

大腿骨　Femur

外側面（Femur　external

ｽﾃﾚｵ赤青ﾒｶﾞﾈ使用



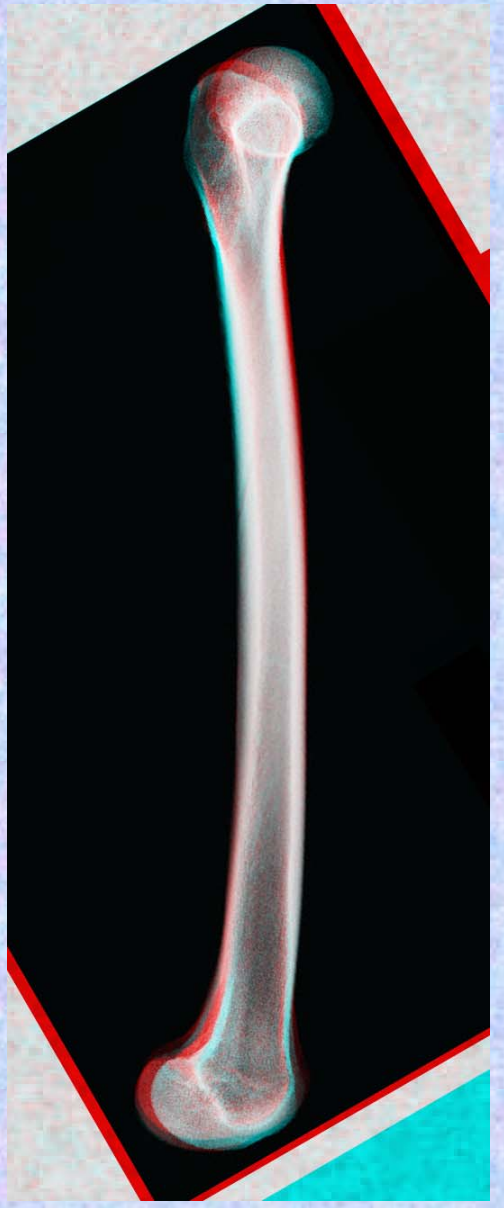

① 大腿骨頭　head of femur
② 大腿骨頸　neck of femur
③ 転子窩　trochanteric fossa
④ 大転子greater trochanter
⑤ 小転子lesser trochanter
⑥ 大腿骨体　shaft of femur
⑦ 膝蓋面　patellar surface
⑧ 内側窩　medial condyle
⑨ 内側上窩　medial epicondyle
⑩ 外側窩　lateral condyle
⑪ 外側上窩　lateral epicondyle
⑫ 顆間窩　intercondylar fossa

大腿骨　Femur　　ｽﾃﾚｵ視　　内側面（Femur　interal view）

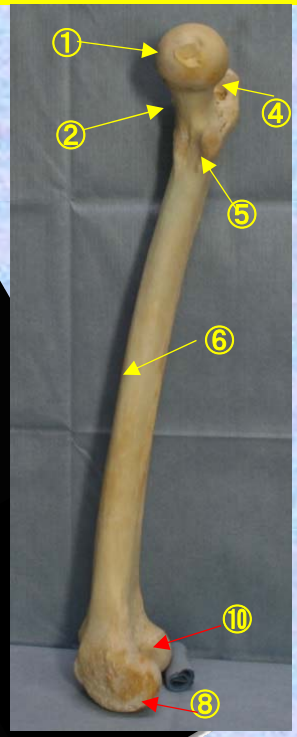



① 大腿骨頭　head of femur
② 大腿骨頸　neck of femur
③ 転子窩　trochanteric fossa
④ 大転子greater trochanter
⑤ 小転子lesser trochanter
⑥ 大腿骨体　shaft of femur

⑦ 膝蓋面　patellar surface
⑧ 内側窩　medial condyle
⑨ 内側上窩　medial epicondyle
⑩ 外側窩　lateral condyle
⑪ 外側上窩　lateral epicondyle
⑫ 顆間窩　intercondylar fossa

大腿骨　Femur　　内側面（Femur　interal view）

ｽﾃﾚｵ赤青ﾒｶﾞﾈ使用

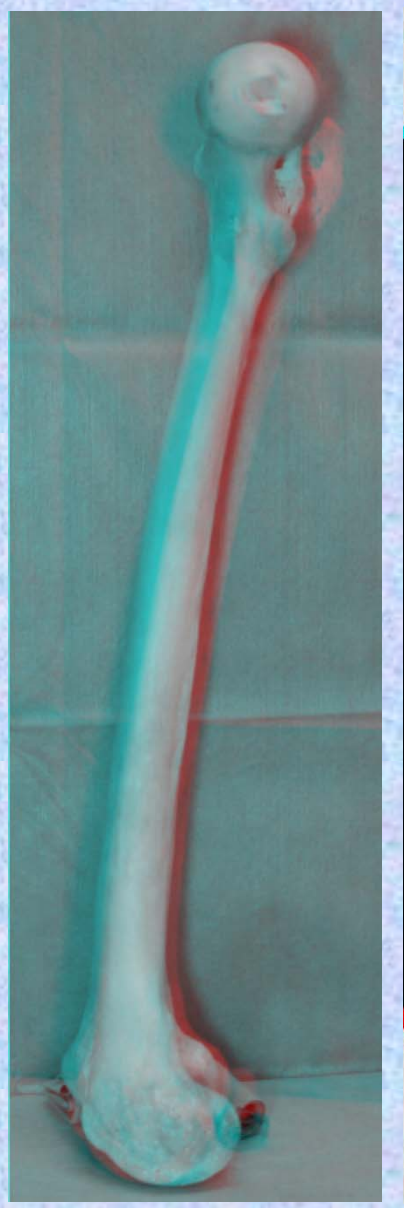



① 大腿骨頭　head of femur
② 大腿骨頸　neck of femur
③ 転子窩　trochanteric fossa
④ 大転子greater trochanter
⑤ 小転子lesser trochanter
⑥ 大腿骨体　shaft of femur

⑦ 膝蓋面　patellar surface
⑧ 内側窩　medial condyle
⑨ 内側上窩　medial epicondyle
⑩ 外側窩　lateral condyle
⑪ 外側上窩　lateral epicondyle
⑫ 顆間窩　intercondylar fossa

大腿骨　Femur　　ステレオ視　　軸位（Femur　axial　view）

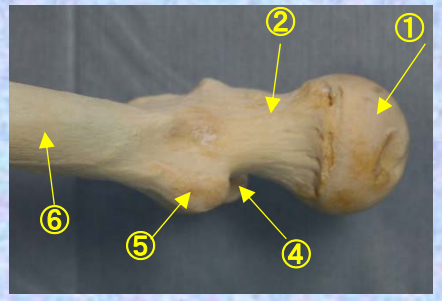

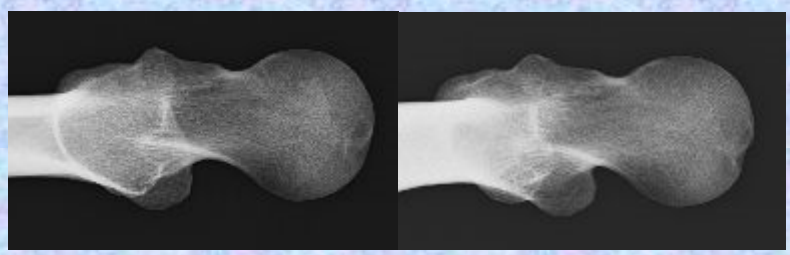

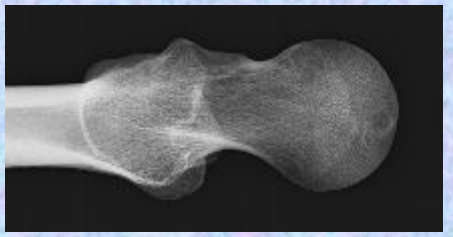

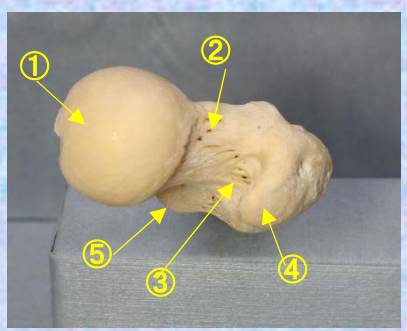

① 大腿骨頭　head of femur
② 大腿骨頸　neck of femur
③ 転子窩　trochanteric fossa
④ 大転子greater trochanter
⑤ 小転子lesser trochanter
⑥ 大腿骨体　shaft of femur
⑦ 膝蓋面　patellar surface
⑧ 内側窩　medial condyle
⑨ 内側上窩　medial epicondyle
⑩ 外側窩　lateral condyle
⑪ 外側上窩　lateral epicondyle
⑫ 顆間窩　intercondylar fossa

大腿骨　Femur

軸位（Femur　axial　view）

ステレオ赤青メガネ使用

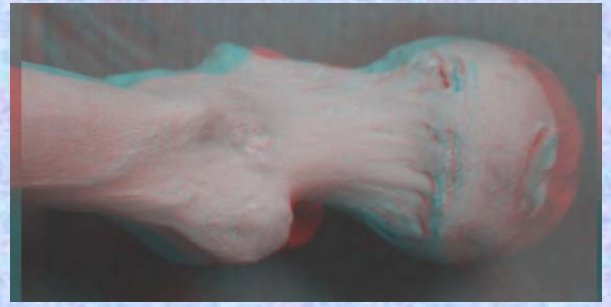

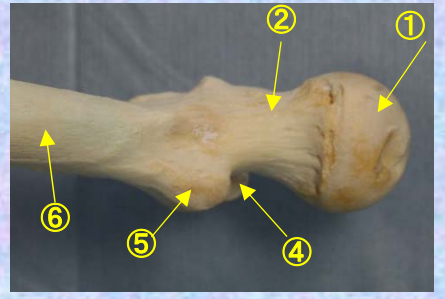

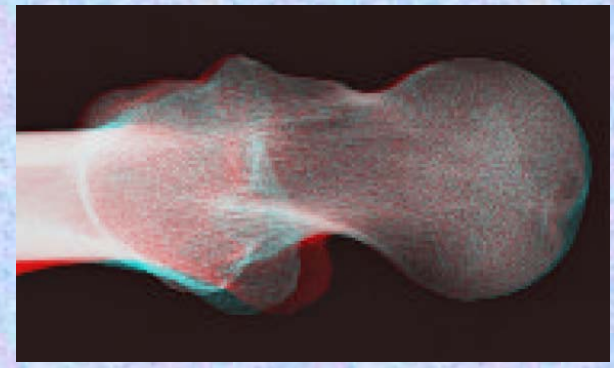

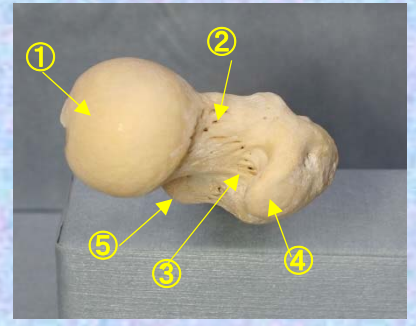

① 大腿骨頭　head of femur
② 大腿骨頸　neck of femur
③ 転子窩　trochanteric fossa
④ 大転子greater trochanter
⑤ 小転子lesser trochanter
⑥ 大腿骨体　shaft of femur

⑦ 膝蓋面　patellar surface
⑧ 内側窩　medial condyle
⑨ 内側上窩　medial epicondyle
⑩ 外側窩　lateral condyle
⑪ 外側上窩　lateral epicondyle
⑫ 顆間窩　intercondylar fossa

大腿骨　Femur　　ステレオ視　　軸位（Femur　axial　view）

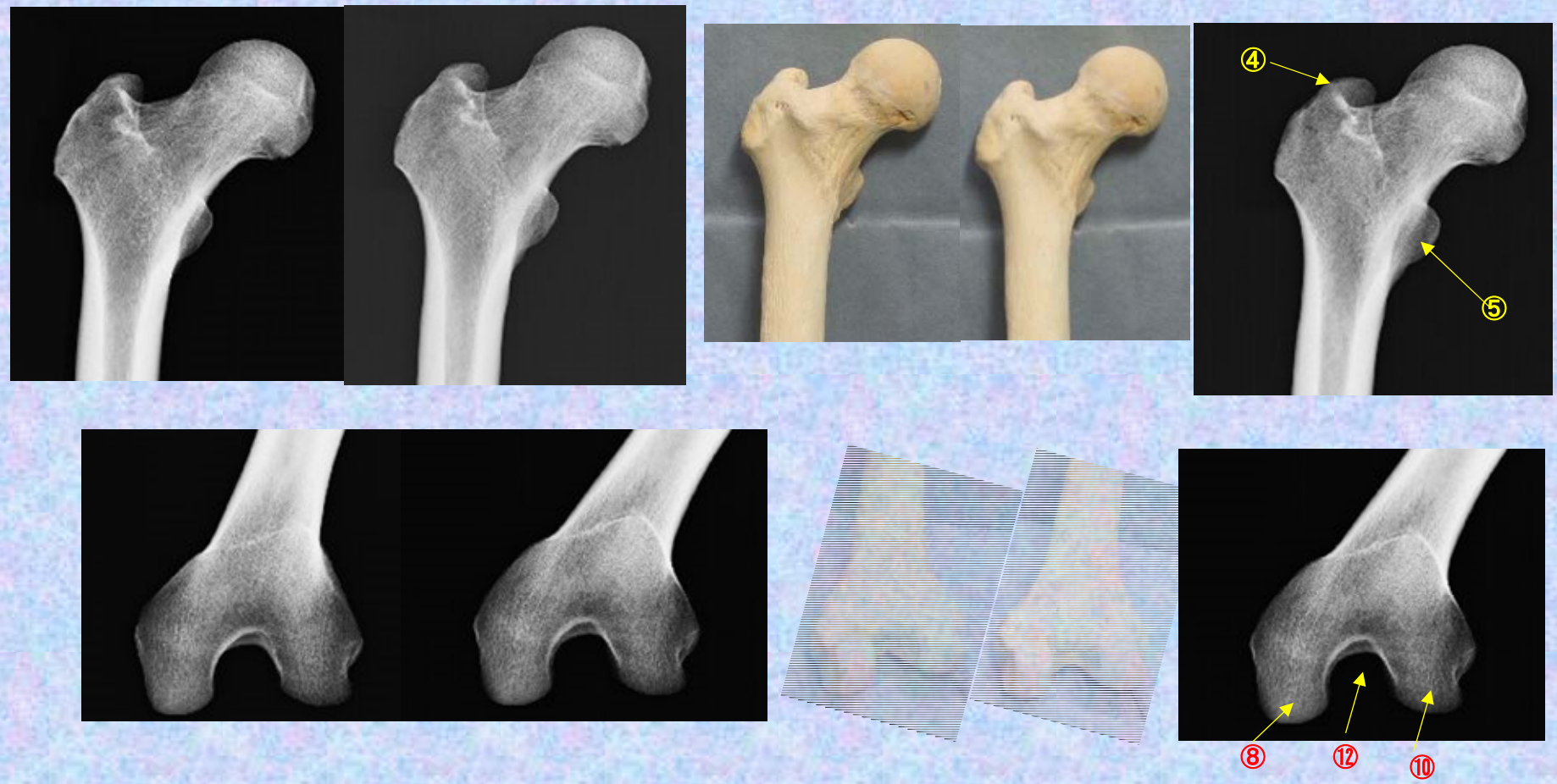

① 大腿骨頭　head of femur
② 大腿骨頸　neck of femur
③ 転子窩　trochanteric fossa
④ 大転子greater trochanter
⑤ 小転子lesser trochanter
⑥ 大腿骨体　shaft of femur
⑦ 膝蓋面　patellar surface
⑧ 内側窩　medial condyle
⑨ 内側上窩　medial epicondyle
⑩ 外側窩　lateral condyle
⑪ 外側上窩　lateral epicondyle
⑫ 顆間窩　intercondylar fossa

大腿骨　Femur

軸位（Femur　axial　view）

ステレオ赤青メガネ使用

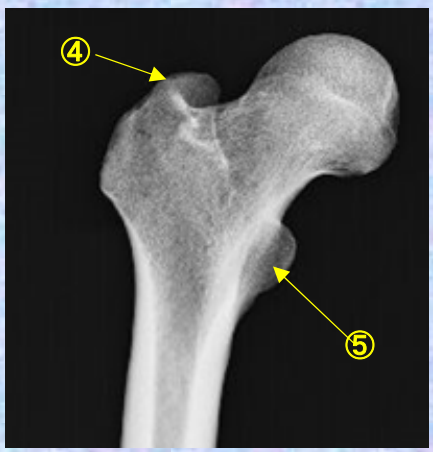

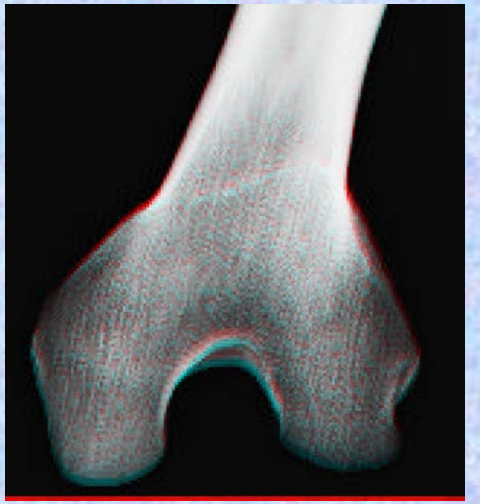

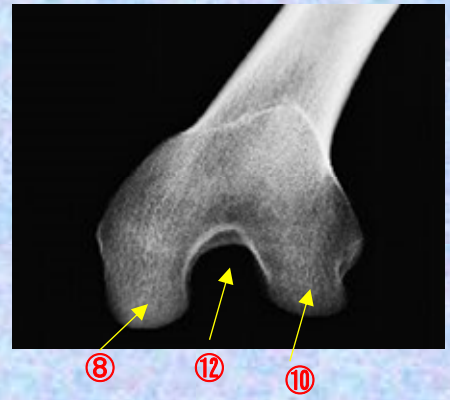

① 大腿骨頭　head of femur
② 大腿骨頸　neck of femur
③ 転子窩　trochanteric fossa
④ 大転子greater trochanter
⑤ 小転子lesser trochanter
⑥ 大腿骨体　shaft of femur
⑦ 膝蓋面　patellar surface
⑧ 内側窩　medial condyle
⑨ 内側上窩　medial epicondyle
⑩ 外側窩　lateral condyle
⑪ 外側上窩　lateral epicondyle
⑫ 顆間窩　intercondylar fossa

Copyrighter : Hiroo Segawa.
E-mail hiroo423@yahoo.co.jp

膝蓋骨
patella

膝蓋骨　patella　　ｽﾃﾚｵ視　　前面（patella　anterior view）

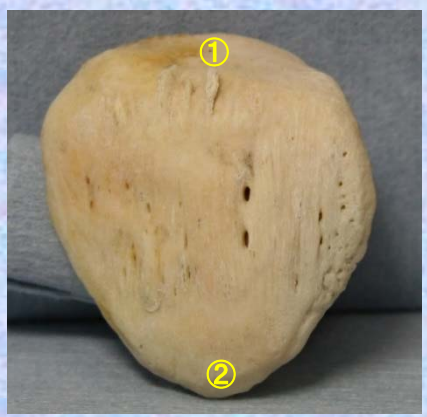

①膝蓋骨底　base of patella
②膝蓋骨尖　apex of patella
③大腿骨の外側に対向する　facet for lateral condyle of femur
④前縁　**anterior border**
⑤大腿骨の内側に対向する　facet for medial condyle of femur
⑥垂直稜　**vertical ridge**

膝蓋骨　patella

前面（patella　anterior view）

ステレオ赤青メガネ使用

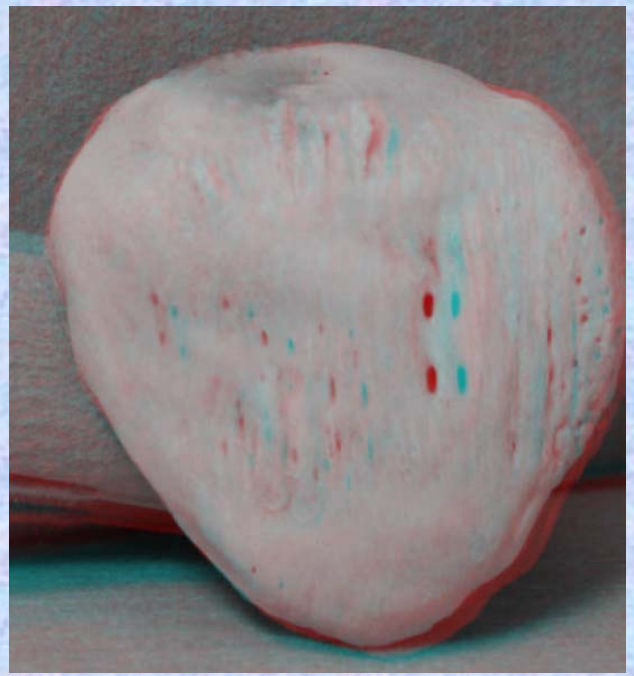

①膝蓋骨底　base of patella
②膝蓋骨尖　apex of patella
③大腿骨の外側に対向する　facet for lateral condyle of femur
④前縁　**anterior border**

⑤大腿骨の内側に対向する　facet for medial condyle of femur
⑥垂直稜　**vertical ridge**

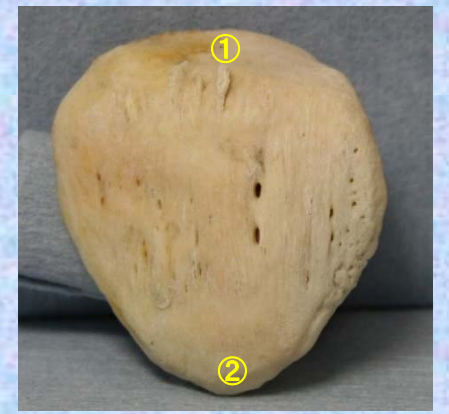

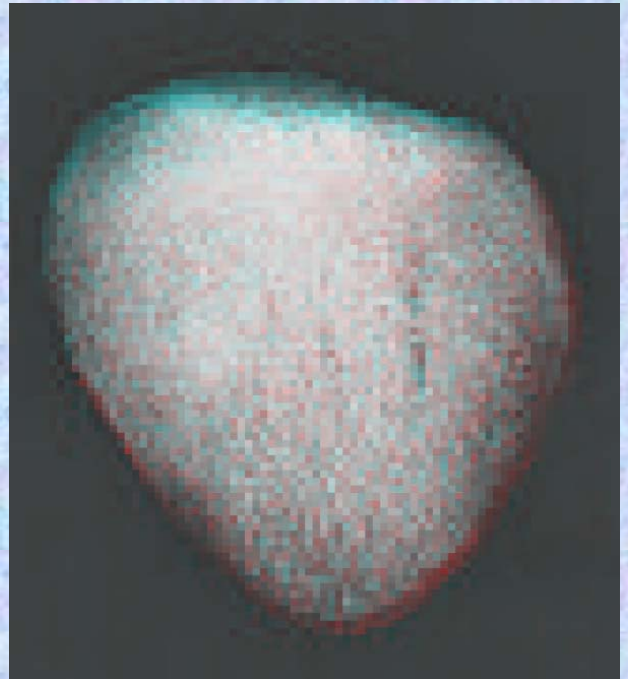



膝蓋骨　patella　　ステレオ視　　後面（patella　posterior view）



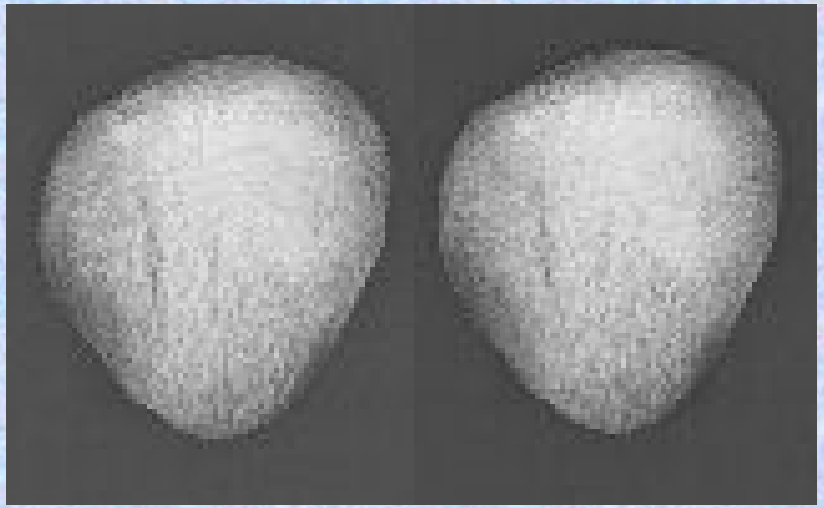

①膝蓋骨底　base of patella
②膝蓋骨尖　apex of patella
③大腿骨の外側に対向する　facet for lateral condyle of femur
④前縁　**anterior border**
⑤大腿骨の内側に対向する　facet for medial condyle of femur
⑥垂直稜　**vertical ridge**

膝蓋骨　patella

後面（patella　posterior view）

ステレオ赤青メガネ使用

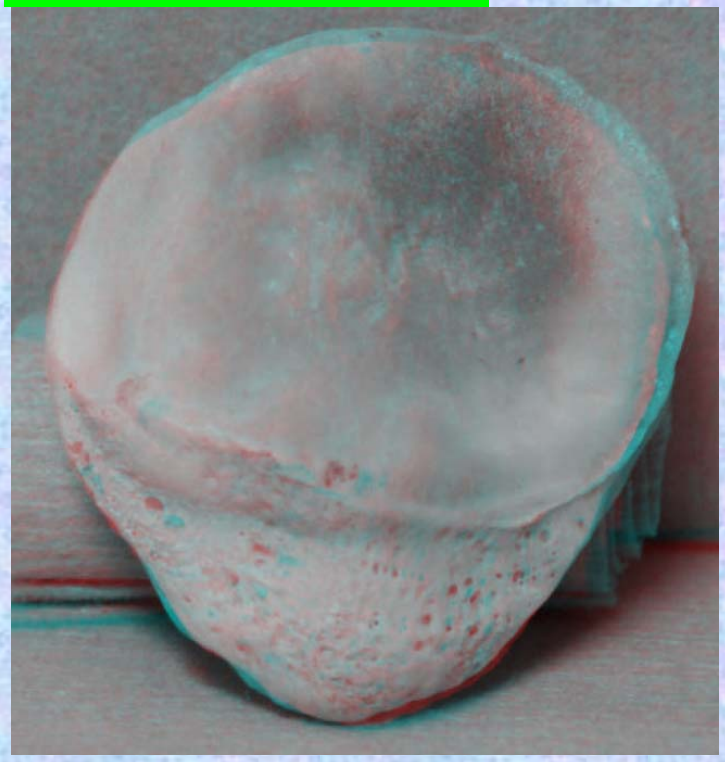

①膝蓋骨底　base of patella
②膝蓋骨尖　apex of patella
③大腿骨の外側に対向する　facet for lateral condyle of femur
④前縁　**anterior border**
⑤大腿骨の内側に対向する　facet for medial condyle of femur
⑥垂直稜　**vertical ridge**

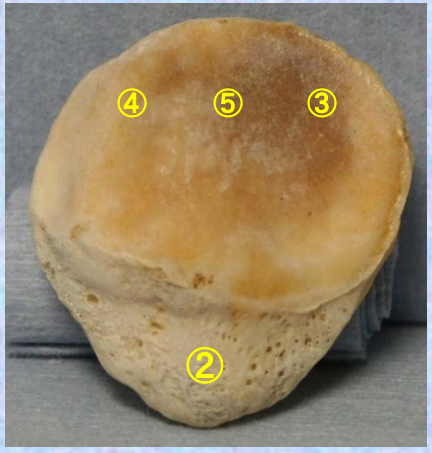

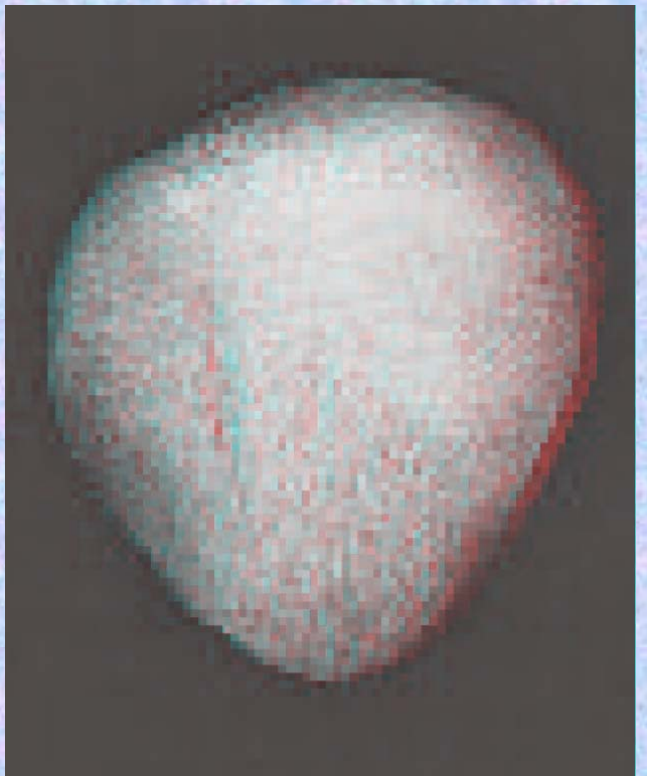

膝蓋骨　patella　　ステレオ視　　軸位（patella　axial view）



①膝蓋骨底　base of patella
②膝蓋骨尖　apex of patella
③大腿骨の外側に対向する　facet for lateral condyle of femur
④前縁　**anterior border**
⑤大腿骨の内側に対向する　facet for medial condyle of femur
⑥垂直稜　**vertical ridge**

膝蓋骨　patella

軸位（patella　axial view）

ステレオ赤青メガネ使用

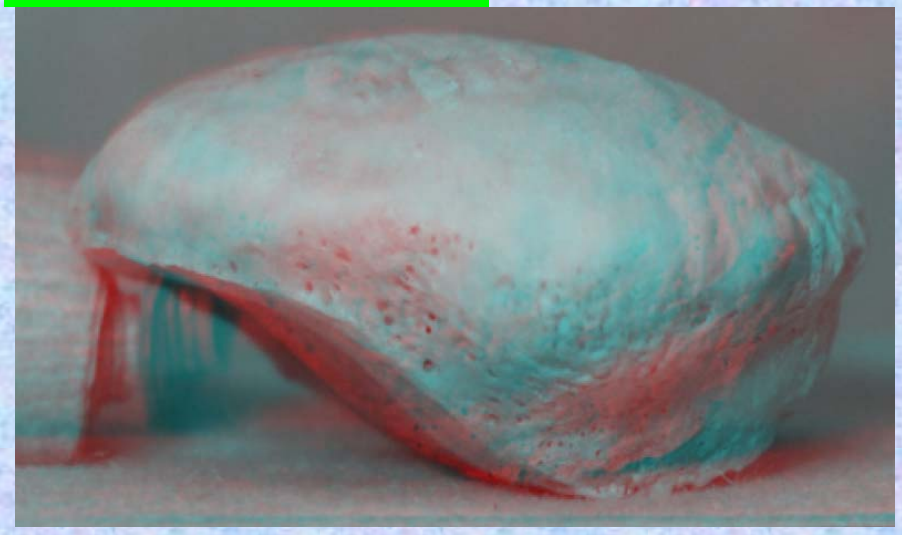

①膝蓋骨底　base of patella
②膝蓋骨尖　apex of patella
③大腿骨の外側に対向する　facet for lateral condyle of femur
④前縁　**anterior border**

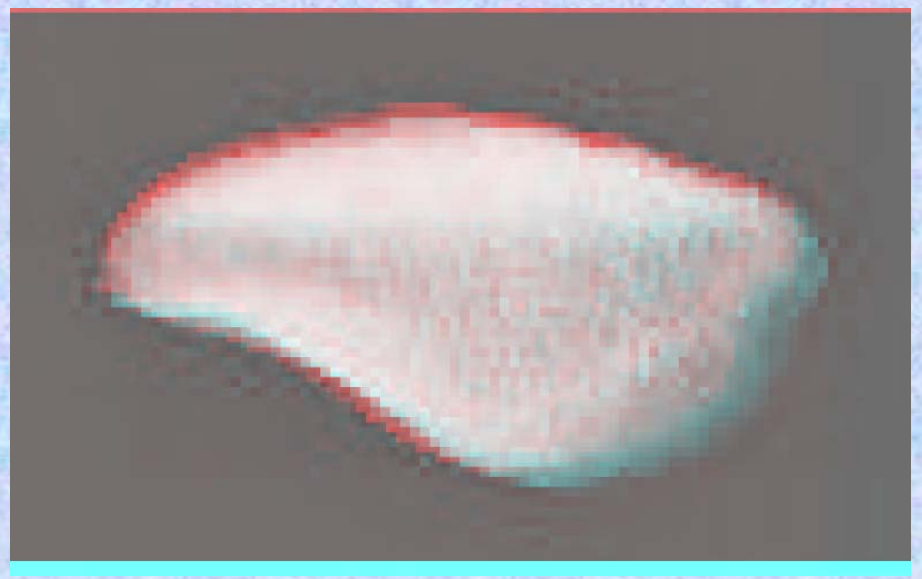

⑤大腿骨の内側に対向する　facet for medial condyle of femur
⑥垂直稜　**vertical ridge**

Copyrighter : Hiroo Segawa.
E-mail hiroo423@yahoo.co.jp

脛骨
tibia

Copyrighter : Hiroo Segawa.
E-mail hiroo423@yahoo.co.jp

大腿、下腿、足

骨格の分類

軸骨格

脊椎 :頸椎、胸椎、腰椎、仙椎、尾椎

頭蓋骨

体幹骨格

脊椎 ＋肋骨及び胸骨

胸郭 : 肋骨、胸椎、胸骨

付属性骨格

上肢骨 :上肢帯(肩甲骨、鎖骨)と、自由上肢(上腕、前腕、手)

下肢骨 :下肢帯{寛骨(腸骨、坐骨、恥骨)}と、

自由下肢{大腿(膝蓋骨は大腿に属する種子骨)、下腿、足)}

脛骨　tibia

ステレオ視

前面（tibia　anterior view）

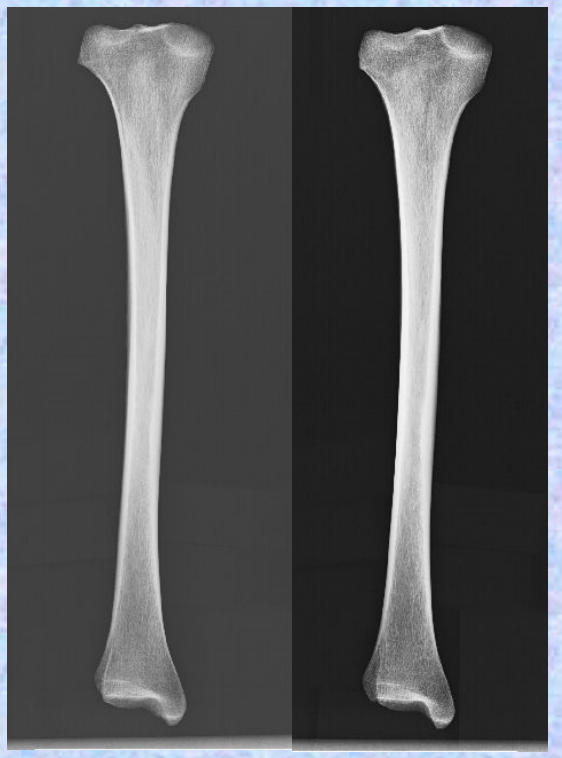

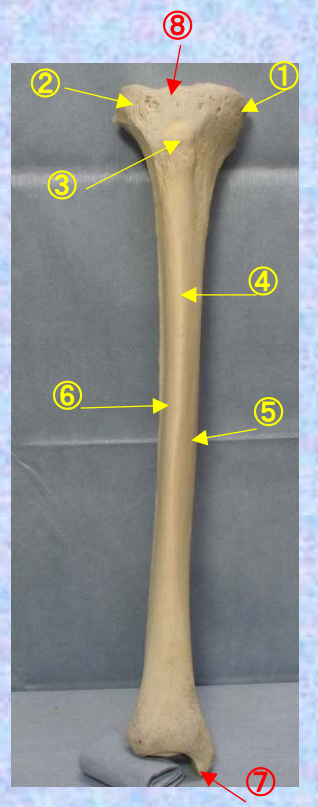

①内側顆　medial condyle
②外側顆　lateral condyle
③脛骨粗面　tuberosity
④前縁　**anterior border**
⑤内側面　medial **surface**
⑥外側面　**lateral surface**
⑦内果　medial malleolus

⑧内側・外側顆間結節　tubercles of intercondylar eminence
⑨後面　posterior surface
⑩内側縁　medial border
⑪骨間縁　**interosseous border**
⑫前顆間区　anterior intercondylar area
⑬後顆間区　posterior intercondylar area

脛骨　tibia

前面（tibia　anterior view）

ステレオ赤青メガネ使用



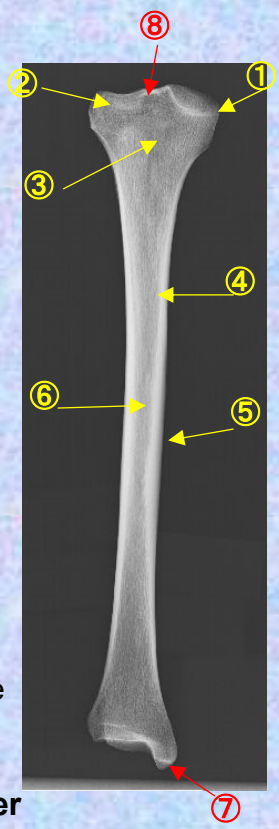

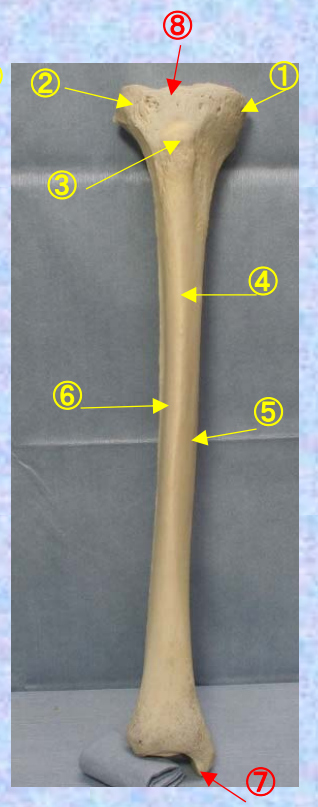

①内側顆　medial condyle
②外側顆　lateral condyle
③脛骨粗面　tuberosity
④前縁　**anterior border**
⑤内側面　medial **surface**
⑥外側面　**lateral surface**
⑦内果　medial malleolus

⑧内側・外側顆間結節
tubercles of intercondylar eminence
⑨後面　posterior surface
⑩内側縁　medial border
⑪骨間縁　**interosseous border**
⑫前顆間区　anterior intercondylar area
⑬後顆間区　posterior intercondylar area

脛骨　tibia

ステレオ視

後面（tibia　posterior view）

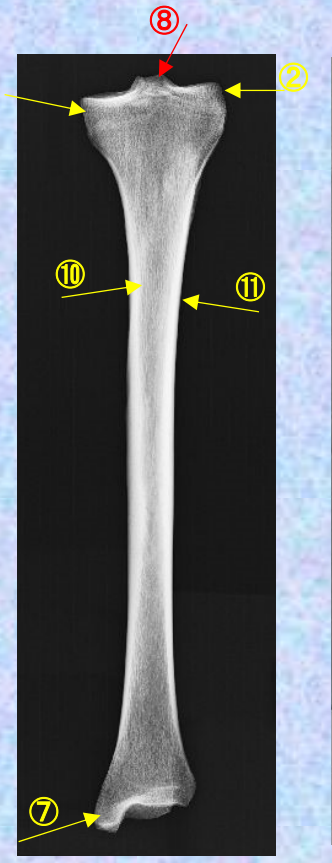

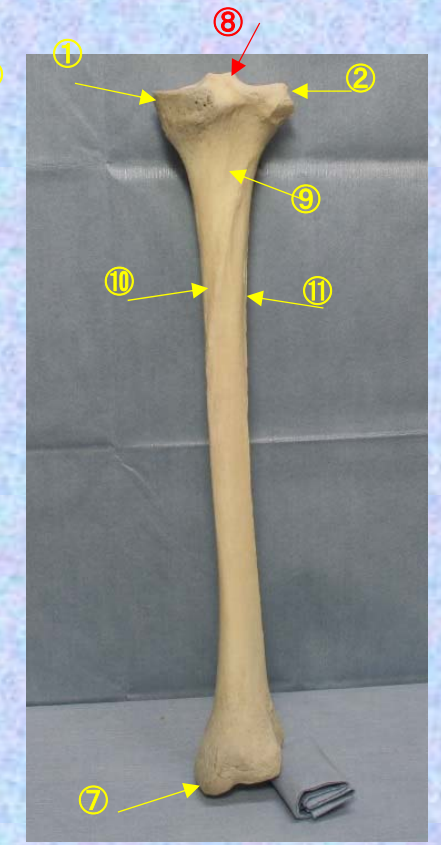

①内側顆　medial condyle
②外側顆　lateral condyle
③脛骨粗面　tuberosity
④前縁　**anterior border**
⑤内側面　medial **surface**
⑥外側面　**lateral surface**
⑦内果　medial malleolus
⑧内側・外側顆間結節　tubercles of ntercondylar eminence
⑨後面　posterior surface
⑩内側縁　medial border
⑪骨間縁　**interosseous border**
⑫前顆間区　anterior intercondylar area
⑬後顆間区　posterior intercondylar area

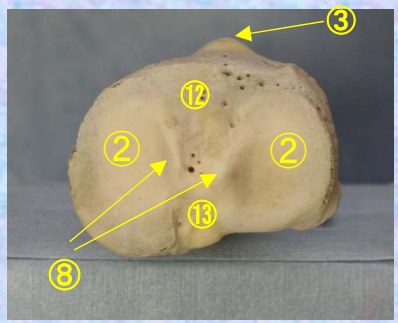

脛骨　tibia

後面（tibia　posterior view）

ステレオ赤青メガネ使用





①内側顆　medial condyle
②外側顆　lateral condyle
③脛骨粗面　tuberosity
④前縁　**anterior border**
⑤内側面　medial **surface**
⑥外側面　**lateral surface**
⑦内果　medial malleolus

⑧内側・外側顆間結節
tubercles of I
ntercondylar eminence
⑨後面　posterior surface
⑩内側縁　medial border
⑪骨間縁
interosseous border
⑫前顆間区
anterior intercondylar area
⑬後顆間区
posterior intercondylar area

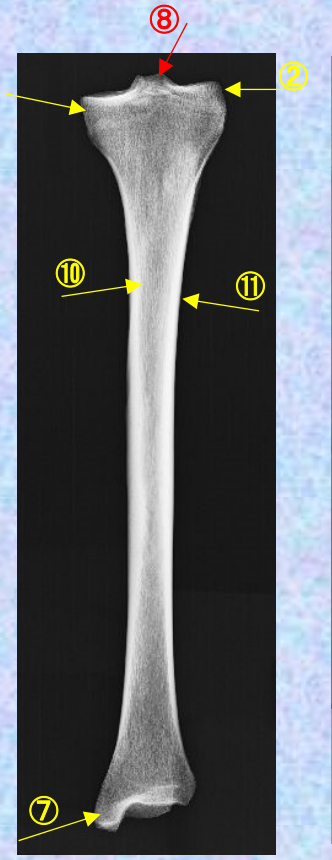

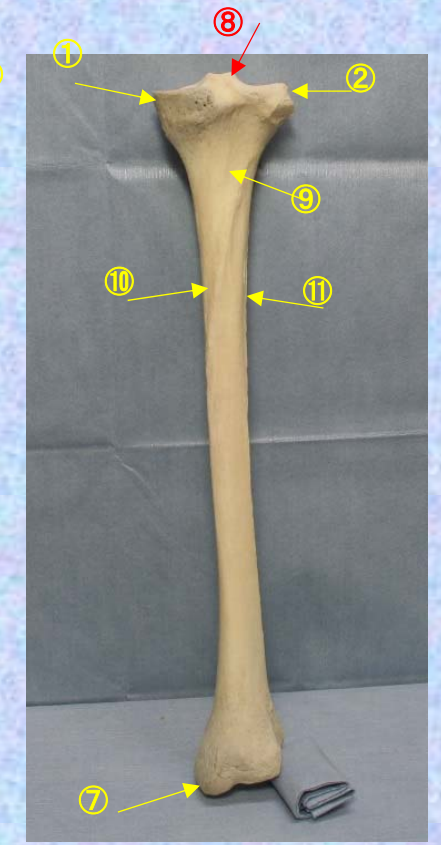



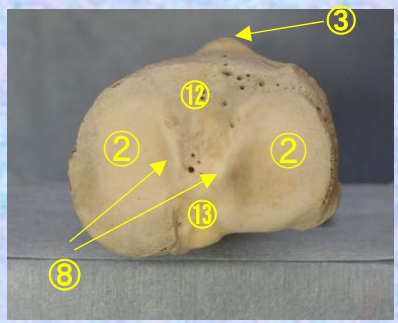

脛骨 tibia　ステレオ視　外側面（tibia lateral view）

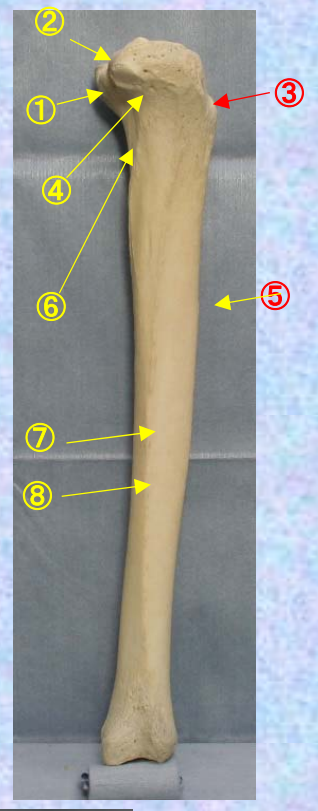

①内側顆　medial condyle
②外側顆　lateral condyle
③脛骨粗面　tuberosity
④前縁　**anterior border**
⑤内側面　medial **surface**
⑥外側面　**lateral surface**
⑦内果　medial malleolus
⑧内側・外側顆間結節　tubercles of intercondylar eminence
⑨後面　posterior surface
⑩内側縁　medial border
⑪骨間縁　**interosseous border**
⑫前顆間区　anterior intercondylar area
⑬後顆間区　posterior intercondylar area

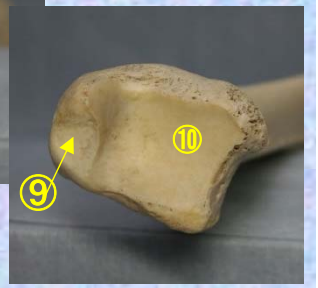

脛骨　tibia

ステレオ赤青メガネ使用

外側面（tibia　lateral view）



①内側顆　medial condyle
②外側顆　lateral condyle
③脛骨粗面　tuberosity
④前縁　**anterior border**
⑤内側面　medial **surface**
⑥外側面　**lateral surface**
⑦内果　medial malleolus

⑧内側・外側顆間結節
tubercles of
intercondylar eminence
⑨後面　posterior surface
⑩内側縁　medial border
⑪骨間縁　**interosseous border**
⑫前顆間区
anterior intercondylar area
⑬後顆間区
posterior intercondylar area

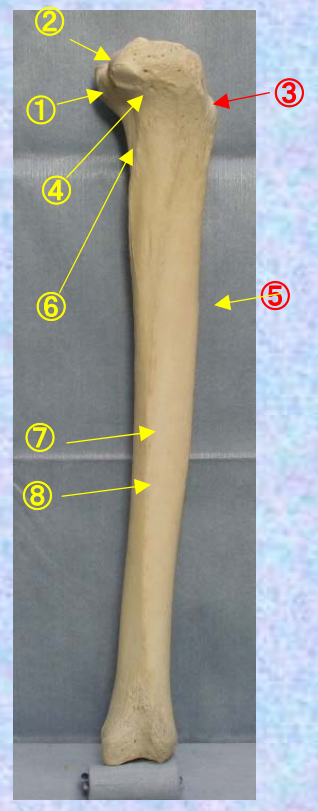

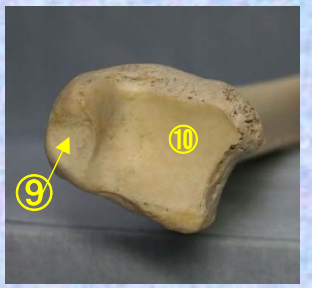

脛骨　tibia　　ステレオ視　　内側面（tibia　medial view）

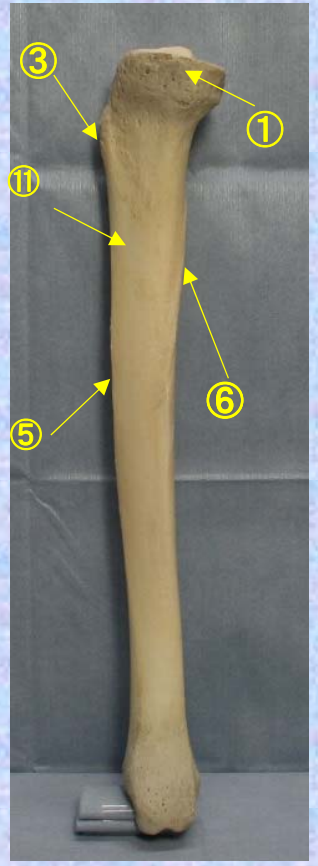

①内側顆　medial condyle
②外側顆　lateral condyle
③脛骨粗面　tuberosity
④前縁　**anterior border**
⑤内側面　medial **surface**
⑥外側面　**lateral surface**
⑦内果　medial malleolus

⑧内側・外側顆間結節　tubercles of intercondylar eminence
⑨後面　posterior surface
⑩内側縁　medial border
⑪骨間縁　**interosseous border**
⑫前顆間区　anterior intercondylar area
⑬後顆間区　posterior intercondylar area

脛骨　tibia

内側面（tibia　medial view）

ステレオ赤青メガネ使用

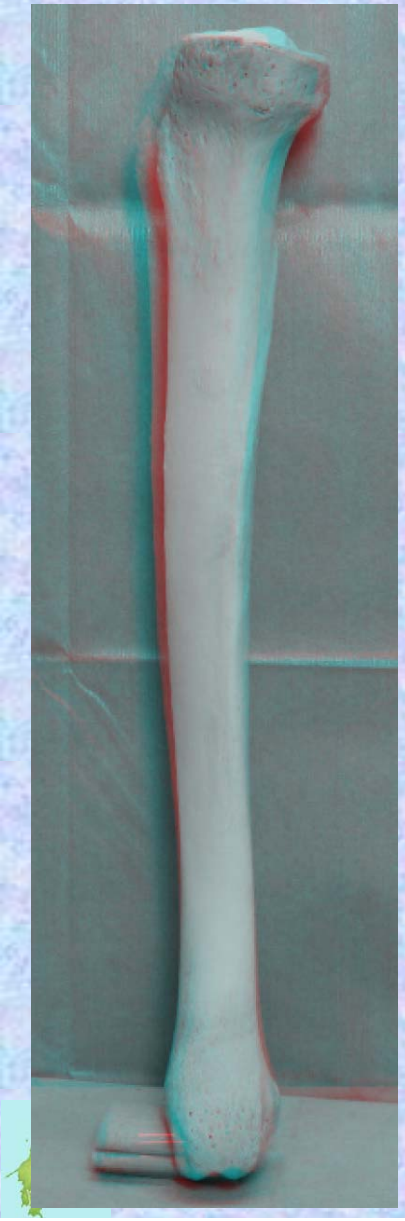

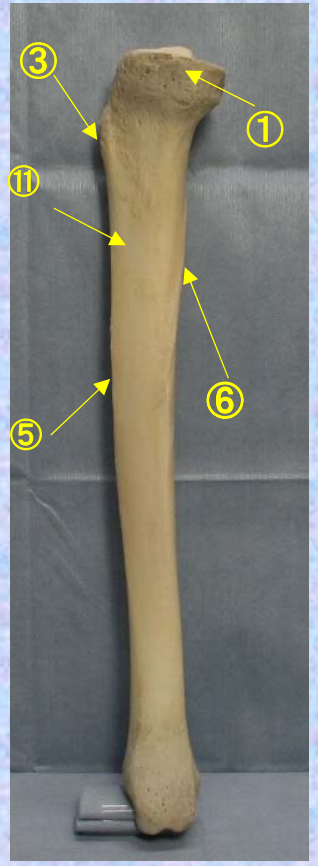

①内側顆　medial condyle
②外側顆　lateral condyle
③脛骨粗面　tuberosity
④前縁　**anterior border**
⑤内側面　medial **surface**
⑥外側面　**lateral surface**
⑦内果　medial malleolus
⑧内側・外側顆間結節
tubercles of intercondylar eminence
⑨後面　posterior surface
⑩内側縁　medial border
⑪骨間縁　**interosseous border**
⑫前顆間区　anterior intercondylar area
⑬後顆間区　posterior intercondylar area

Copyrighter : Hiroo Segawa. E-mail hiroo423@yahoo.co.jp

腓骨
fibula

Copyrighter : Hiroo Segawa.
E-mail hiroo423@yahoo.co.jp

大腿、下腿、足

骨格の分類

軸骨格

脊椎 :頸椎、胸椎、腰椎、仙椎、尾椎

頭蓋骨

体幹骨格

脊椎 ＋肋骨及び胸骨

胸郭 : 肋骨、胸椎、胸骨

付属性骨格

上肢骨 :上肢帯(肩甲骨、鎖骨)と、自由上肢(上腕、前腕、手)

下肢骨 :下肢帯{寛骨(腸骨、坐骨、恥骨)}と、

自由下肢{大腿(膝蓋骨は大腿に属する種子骨)、下腿、足)}

右腓骨 fibula　ステレオ視　前面（fibula anterior view）



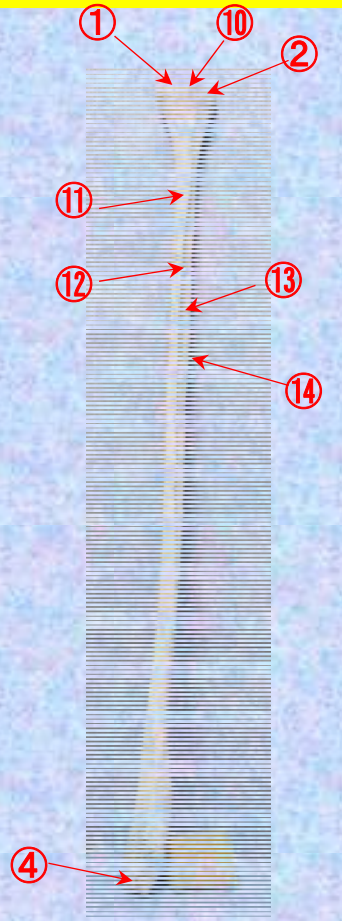

① 腓骨頭尖（茎状突起）apex of head (styloid process)
② 腓骨頭　head of fibula
③ 外果関節面　articular facet of lateral malleolus (for ankle joint)
④ 外果　lateral malleolus
⑤ 外果窩　malleolar fossa
⑥ ヒラメ筋線 soleal line
⑦ 骨間縁　interosseous border

⑥ 腓骨頸　neck of fibula
⑦ 内果稜　medial crest
⑧ 内果面　medial surface
⑨ 後面posterior surface
⑩ 腓骨頭関節面　articular facet (for superior tibiofibular joint)

右腓骨　fibula

ステレオ赤青メガネ使用

前面（fibula　anterior view）





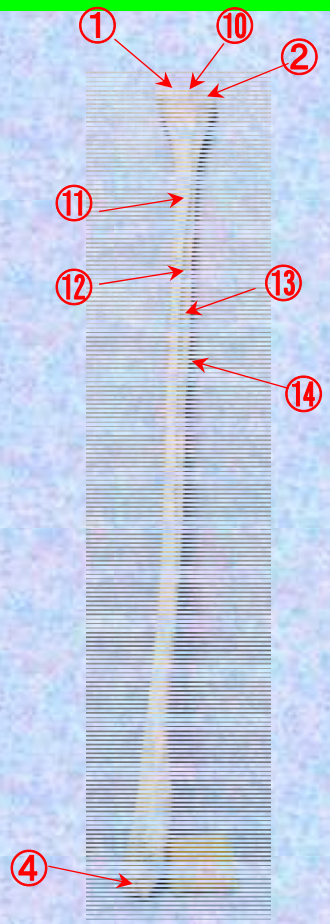

① 腓骨頭尖（茎状突起）
apex of head (styloid process)
② 腓骨頭　head of fibula
③ 外果関節面
articular facet of lateral malleolus (for ankle joint)
④ 外果　lateral malleolus
⑤ 外果窩　**malleolar fossa**
⑥ ヒラメ筋線 **soleal line**
⑦ 骨間縁　**interosseous border**
⑥ 腓骨頸　neck of fibula
⑦ 内果稜　medial crest
⑧ 内果面　medial surface
⑨ 後面posterior surface
⑩ 腓骨頭関節面　**articular facet (for superior tibiofibular joint)**

右腓骨 fibula

ステレオ視

後面（fibula posterior view）





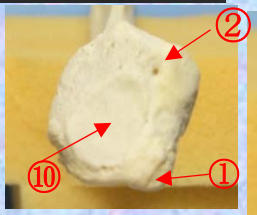

① 腓骨頭尖（茎状突起）apex of head (styloid process)
② 腓骨頭 head of fibula
③ 外果関節面 articular facet of lateral malleolus (for ankle joint)
④ 外果 lateral malleolus
⑤ 外果窩 malleolar fossa
⑥ ヒラメ筋線 soleal line
⑦ 骨間縁 interosseous border
⑥ 腓骨頸 neck of fibula
⑦ 内果稜 medial crest
⑧ 内果面 medial surface
⑨ 後面posterior surface
⑩ 腓骨頭関節面 articular facet (for superior tibiofibular joint)

右腓骨　fibula

後面（fibula　posterior view）

ステレオ赤青メガネ使用

① 腓骨頭尖（茎状突起）apex of head (styloid process)
② 腓骨頭　head of fibula
③ 外果関節面　articular facet of lateral malleolus (for ankle joint)
④ 外果　lateral malleolus
⑤ 外果窩　malleolar fossa
⑥ ヒラメ筋線 soleal line
⑦ 骨間縁　interosseous border

⑥ 腓骨頸　neck of fibula
⑦ 内果稜　medial crest
⑧ 内果面　medial surface
⑨ 後面posterior surface
⑩ 腓骨頭関節面　articular facet (for superior tibiofibular joint)



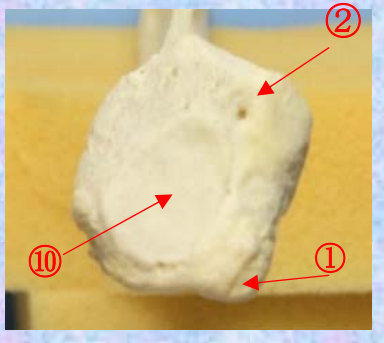

右腓骨　fibula　　ステレオ視　　外側面（fibula　lateral view）





① 腓骨頭尖（茎状突起）apex of head (styloid process)
② 腓骨頭　head of fibula
③ 外果関節面　articular facet of lateral malleolus (for ankle joint)
④ 外果　lateral malleolus
⑤ 外果窩　malleolar fossa
⑥ ヒラメ筋線 soleal line
⑦ 骨間縁　interosseous border

⑥ 腓骨頸　neck of fibula
⑦ 内果稜　medial crest
⑧ 内果面　medial surface
⑨ 後面posterior surface
⑩ 腓骨頭関節面　articular facet (for superior tibiofibular joint)

右腓骨　fibula

外側面（fibula　lateral view）

ステレオ赤青メガネ使用



① 腓骨頭尖（茎状突起）
apex of head (styloid process)
② 腓骨頭　head of fibula
③ 外果関節面
articular facet of lateral malleolus
(for ankle joint)
④ 外果　lateral malleolus
⑤ 外果窩　**malleolar fossa**
⑥ ヒラメ筋線 **soleal line**
⑦ 骨間縁　**interosseous border**

⑥ 腓骨頸　neck of fibula
⑦ 内果稜　medial crest
⑧ 内果面　medial surface
⑨ 後面posterior surface
⑩ 腓骨頭関節面　**articular facet (for superior tibiofibular joint)**



右腓骨 fibula　ステレオ視　内側 面 （fibula medial view）

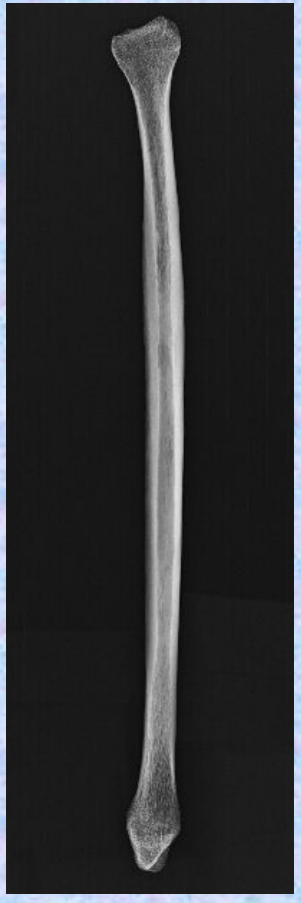

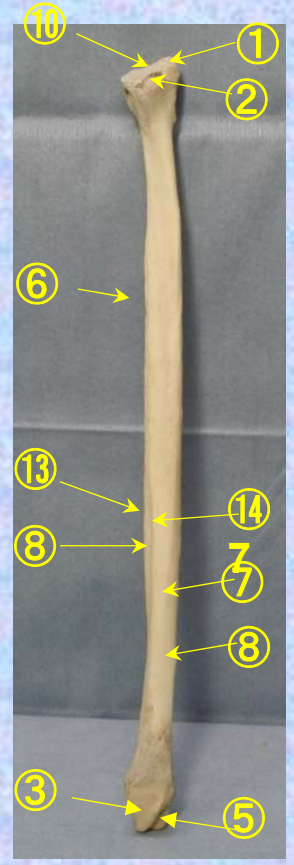

① 腓骨頭尖（茎状突起）apex of head (styloid process)
② 腓骨頭　head of fibula
③ 外果関節面　articular facet of lateral malleolus (for ankle joint)
④ 外果　lateral malleolus
⑤ 外果窩　malleolar fossa
⑥ ヒラメ筋線 soleal line
⑦ 骨間縁　interosseous border
⑥ 腓骨頸　neck of fibula
⑦ 内果稜　medial crest
⑧ 内果面　medial surface
⑨ 後面posterior surface
⑩ 腓骨頭関節面　articular facet (for superior tibiofibular joint)

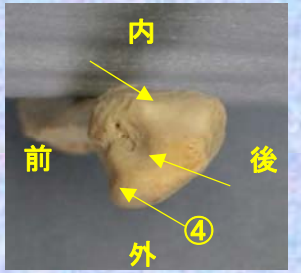

右腓骨　fibula

内側 面 （fibula　medial view）

ステレオ赤青メガネ使用

① 腓骨頭尖（茎状突起）apex of head (styloid process)
② 腓骨頭　head of fibula
③ 外果関節面　articular facet of lateral malleolus (for ankle joint)
④ 外果　lateral malleolus
⑤ 外果窩　malleolar fossa
⑥ ヒラメ筋線 soleal line
⑦ 骨間縁　interosseous border

⑥ 腓骨頸　neck of fibula
⑦ 内果稜　medial crest
⑧ 内果面　medial surface
⑨ 後面posterior surface
⑩ 腓骨頭関節面　articular facet (for superior tibiofibular joint)

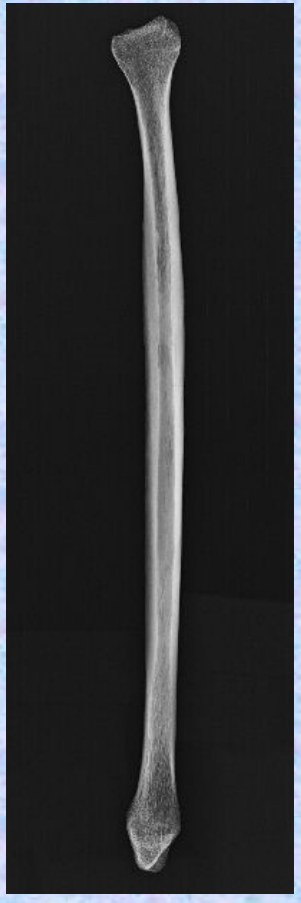

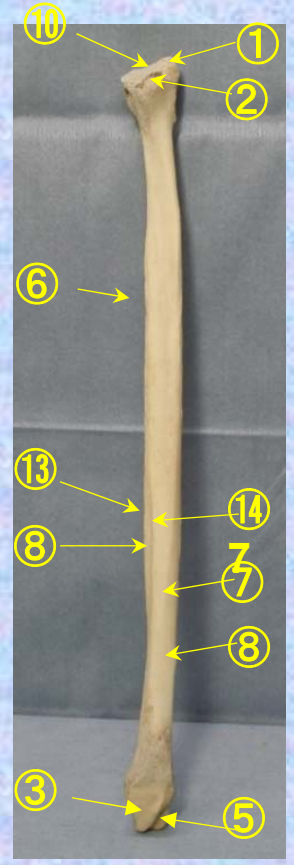

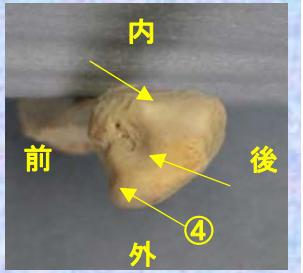

Copyrighter : Hiroo Segawa.
E-mail hiroo423@yahoo.co.jp

足
foot

Copyrighter : Hiroo Segawa.
E-mail hiroo423@yahoo.co.jp

大腿、下腿、足

骨格の分類

軸骨格

脊椎 :頸椎、胸椎、腰椎、仙椎、尾椎

頭蓋骨

体幹骨格

脊椎 ＋肋骨及び胸骨

胸郭 : 肋骨、胸椎、胸骨

付属性骨格

上肢骨 :上肢帯(肩甲骨、鎖骨)と、自由上肢(上腕、前腕、手)

下肢骨 :下肢帯{寛骨(腸骨、坐骨、恥骨)}と、

自由下肢{大腿(膝蓋骨は大腿に属する種子骨)、下腿、足)}

右足　foot

ステレオ視

背面（foot　dorsal view）

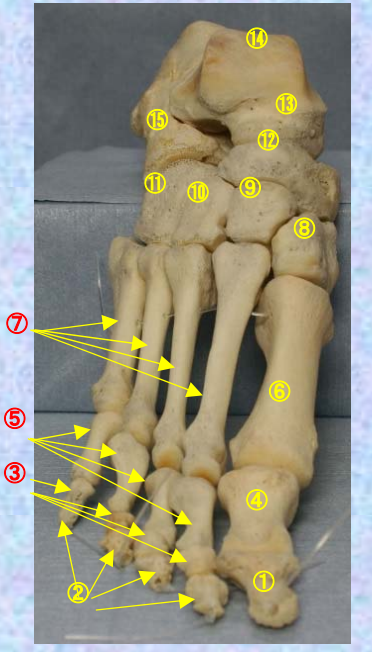

①末節骨(母趾) distal phalanx of great toe
②末節骨(第2～5趾) distal phalanx(2～5)
③中節骨(第2～5趾) middle phalanx(2～5)
④基節骨(母趾) proximal phalanx of great toe
⑤基節骨(第2～5趾) proximal phalanx of toe(2～5:second,third,fourth,fifth)
⑥第１中足骨の体shaft of first metatarsal
⑦第2～5中足骨の体shaft of second metatarsal～shaft of fifth metatarsal

⑧　内側楔(せつ)状骨　medial cuneiform
⑨　中間楔状骨intermediate cuneiform
⑩　外側楔状骨lateral cuneiform
⑪　立方骨 cuboid
⑫　舟状骨 navicular
⑬　距骨　talus
⑭　距骨滑車trochlear surface of body of talus
⑮　踵骨calcaneus
⑯　舟状骨粗面　tuberosity of navicular
⑰　踵骨隆起内側突起　medial process of navicular
⑱　踵骨の載距突起sustentaculum tali of calcaneus

右足　foot

ｽﾃﾚｵ赤青ﾒｶﾞﾈ使用

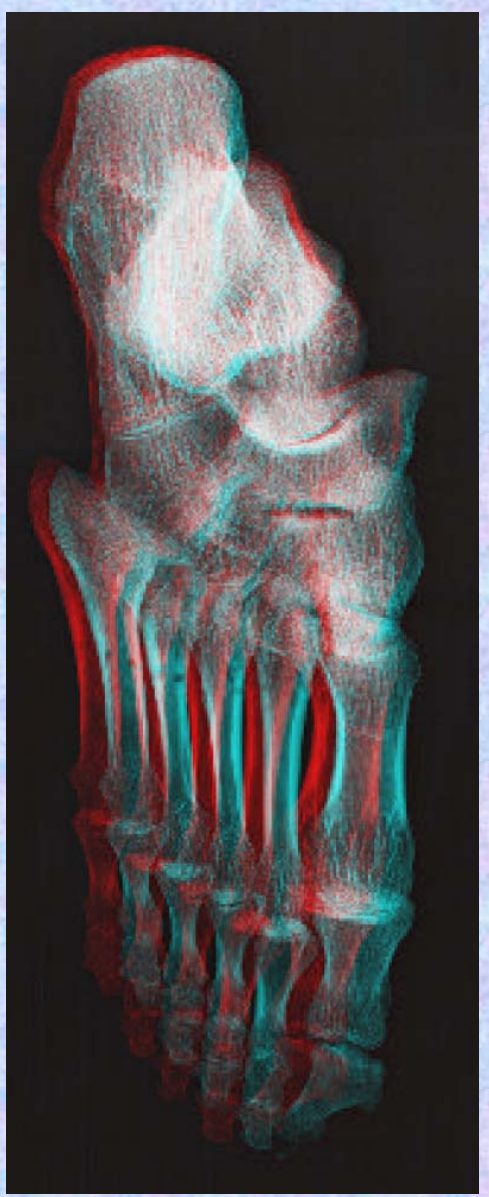

背面（foot　dorsal view）

①末節骨(母趾)
distal phalanx of great toe
②末節骨(第2～5趾)
distal phalanx(2～5)
③中節骨(第2～5趾)
middle phalanx(2～5)
④基節骨(母趾)
proximal phalanx of great toe
⑤基節骨(第2～5趾)
proximal phalanx of toe(2～5:second,third,fourth,fifth)
⑥第１中足骨の体
shaft of first metatarsal
⑦第2～5中足骨の体shaft of second　metatarsal～shaft of fifth metatarsal
⑧内側楔(せつ)状骨
medial cuneiform
⑨中間楔状骨
intermediate cuneiform
⑩外側楔状骨**lateral cuneiform**
⑪立方骨 **cuboid**
⑫舟状骨 **navicular**
⑬距骨　**talus**
⑭距骨滑車
trochlear surface of body of talus
⑮踵骨calcaneus
⑯舟状骨粗面
tuberosity of navicular
⑰踵骨隆起内側突起
medial process of navicular
⑱踵骨の載距突起sustentaculum tali of calcaneus

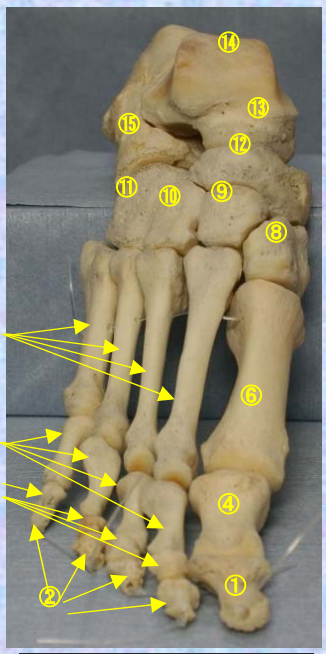

右足 foot

ステレオ視

底面（foot volar view）

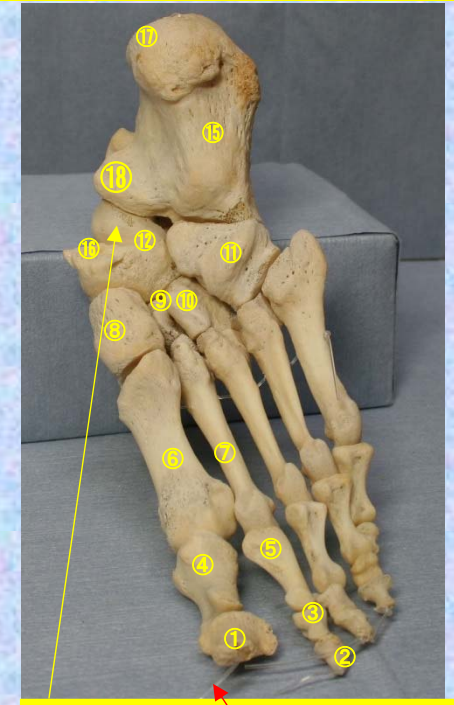

（注）骨をナイロン糸で固定しているため、踵骨と舟状骨の間に見える距骨がみえていない

①末節骨(母趾) distal phalanx of great toe
②末節骨(第2～5趾) distal phalanx(2～5)
③中節骨(第2～5趾) middle phalanx(2～5)
④基節骨(母趾) proximal phalanx of great toe
⑤基節骨(第2～5趾) proximal phalanx of toe(2～5:second,third,fourth,fifth)
⑥第１中足骨の体shaft of first metatarsal
⑦第2～5中足骨の体shaft of second metatarsal～shaft of fifth metatarsal

⑧ 内側楔(せつ)状骨 medial cuneiform
⑨ 中間楔状骨intermediate cuneiform
⑩ 外側楔状骨lateral cuneiform
⑪ 立方骨 cuboid
⑫ 舟状骨 navicular
⑬ 距骨 talus
⑭ 距骨滑車trochlear surface of body of talus
⑮ 踵骨calcaneus
⑯ 舟状骨粗面 tuberosity of navicular
⑰ 踵骨隆起内側突起 medial process of navicular
⑱ 踵骨の載距突起sustentaculum tali of calcaneus

右足　foot

底面（foot　volar view）

ステレオ赤青メガネ使用

①末節骨(母趾)
distal phalanx of great toe
②末節骨(第2～5趾)
distal phalanx(2～5)
③中節骨(第2～5趾)
middle phalanx(2～5)
④基節骨(母趾)
proximal phalanx of great toe
⑤基節骨(第2～5趾)
proximal phalanx of toe(2～5:second,third,fourth,fifth)
⑥第１中足骨の体
shaft of first metatarsal
⑦第2～5中足骨の体shaft of second　metatarsal～shaft of fifth metatarsal
⑧内側楔(せつ)状骨
medial cuneiform
⑨中間楔状骨
intermediate cuneiform
⑩外側楔状骨**lateral cuneiform**
⑪立方骨 **cuboid**
⑫舟状骨 **navicular**
⑬距骨　**talus**
⑭距骨滑車
trochlear surface of body of talus
⑮踵骨calcaneus
⑯舟状骨粗面
tuberosity of navicular
⑰踵骨隆起内側突起
medial process of navicular
⑱踵骨の載距突起sustentaculum tali of calcaneus

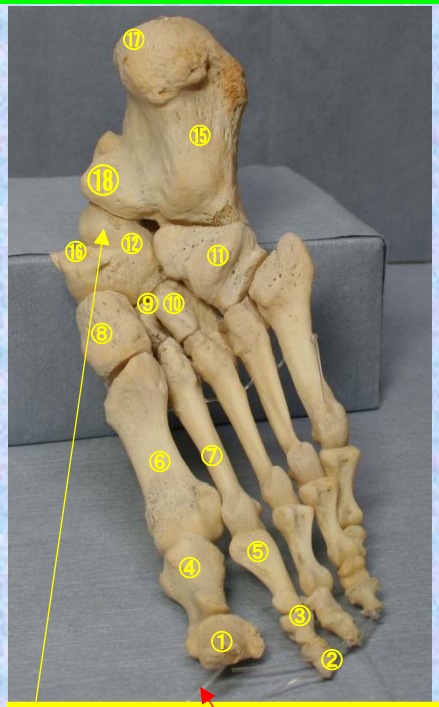

（注）骨をナイロン糸で固定しているため、踵骨と舟状骨の間に見える距骨がみえていない

右足　foot　　ステレオ視　　側面（foot　lateral view）

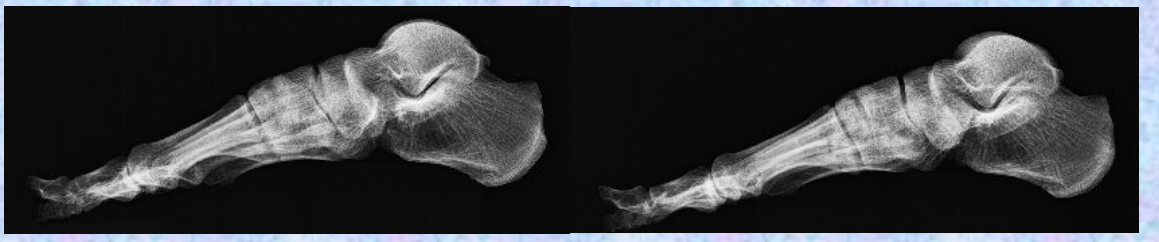

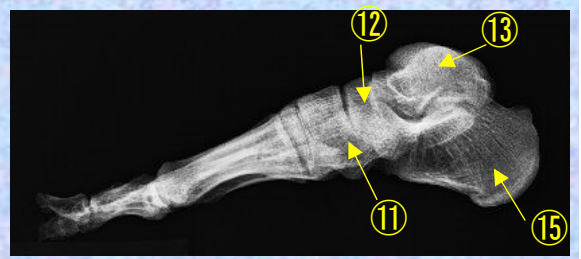

①末節骨(母趾) distal phalanx of great toe
②末節骨(第2～5趾) distal phalanx(2～5)
③中節骨(第2～5趾) middle phalanx(2～5)
④基節骨(母趾) proximal phalanx of great toe
⑤基節骨(第2～5趾) proximal phalanx of toe(2～5:second,third,fourth,fifth)
⑥第１中足骨の体shaft of first metatarsal
⑦第2～5中足骨の体shaft of second metatarsal～shaft of fifth metatarsal

⑧　内側楔(せつ)状骨　medial cuneiform
⑨　中間楔状骨intermediate cuneiform
⑩　外側楔状骨lateral cuneiform
⑪　立方骨 cuboid
⑫　舟状骨 navicular
⑬　距骨　talus
⑭　距骨滑車trochlear surface of body of talus
⑮　踵骨calcaneus
⑯　舟状骨粗面　tuberosity of navicular
⑰　踵骨隆起内側突起　medial process of navicular
⑱　踵骨の載距突起sustentaculum tali of calcaneus

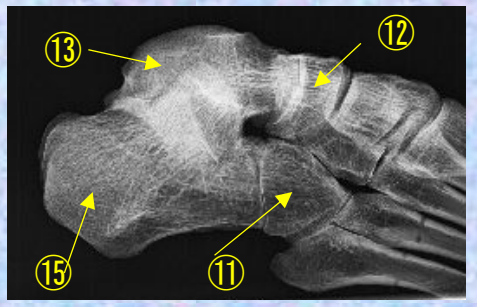

右足　foot

側面（foot　lateral view）

ステレオ赤青メガネ使用

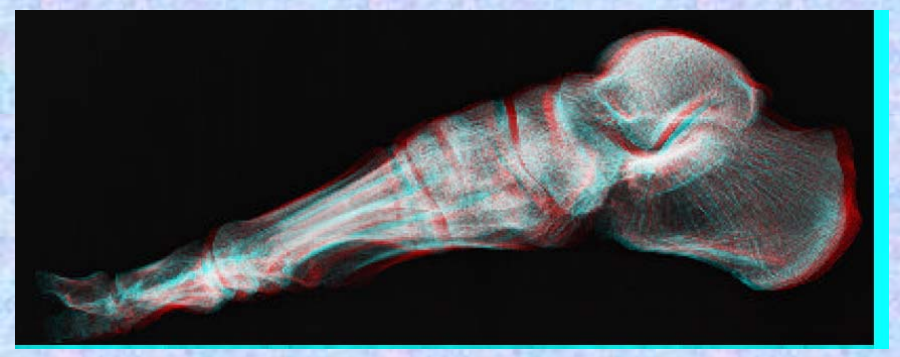

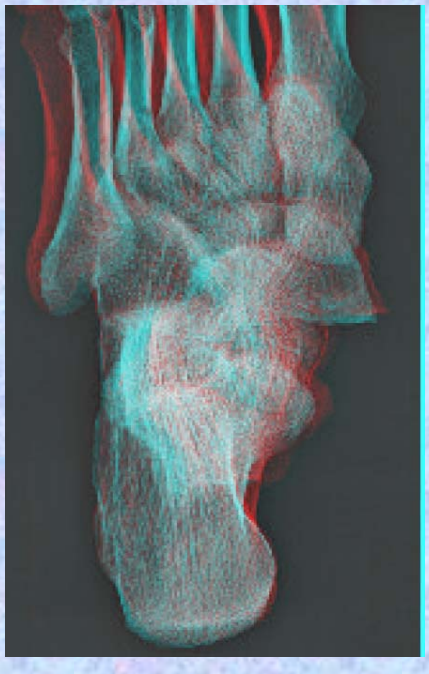

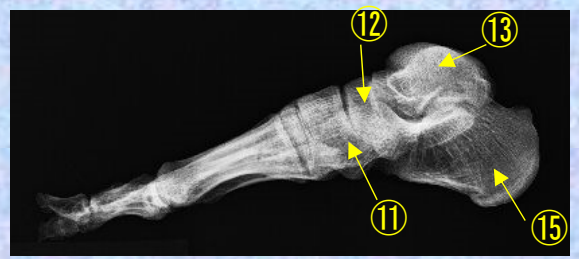

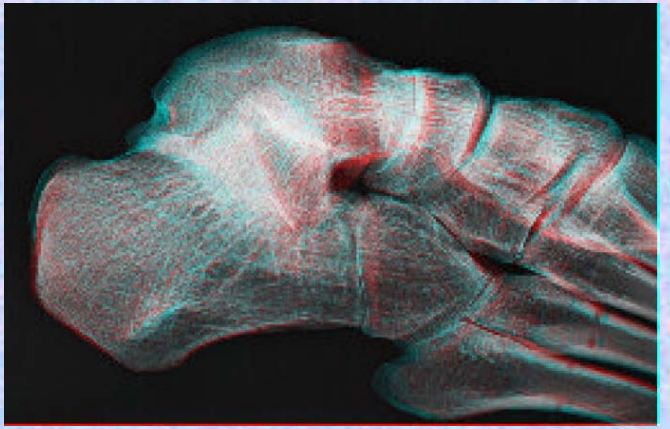

①末節骨(母趾) distal phalanx of great toe
②末節骨(第2～5趾) distal phalanx(2～5)
③中節骨(第2～5趾) middle phalanx(2～5)
④基節骨(母趾) proximal phalanx of great toe
⑤基節骨(第2～5趾) proximal phalanx of toe(2～5:second,third,fourth,fifth)
⑥第１中足骨の体shaft of first metatarsal
⑦第2～5中足骨の体shaft of second metatarsal～shaft of fifth metatarsal

⑧ 内側楔(せつ)状骨　medial cuneiform
⑨ 中間楔状骨intermediate cuneiform
⑩ 外側楔状骨lateral cuneiform
⑪ 立方骨 cuboid
⑫ 舟状骨 navicular
⑬ 距骨　talus
⑭ 距骨滑車trochlear surface of body of talus
⑮ 踵骨calcaneus
⑯ 舟状骨粗面　tuberosity of navicular
⑰ 踵骨隆起内側突起　medial process of navicular
⑱ 踵骨の載距突起sustentaculum tali of calcaneus

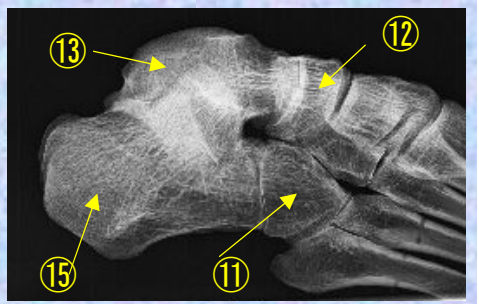

Copyrighter : Hiroo Segawa. E-mail hiroo423@yahoo.co.jp

Copyrighter : Hiroo Segawa. E-mail hiroo423@yahoo.co.jp

Copyrighter : Hiroo Segawa. E-mail hiroo423@yahoo.co.jp

Copyrighter : Hiroo Segawa. E-mail hiroo423@yahoo.co.jp

Copyrighter : Hiroo Segawa. E-mail hiroo423@yahoo.co.jp

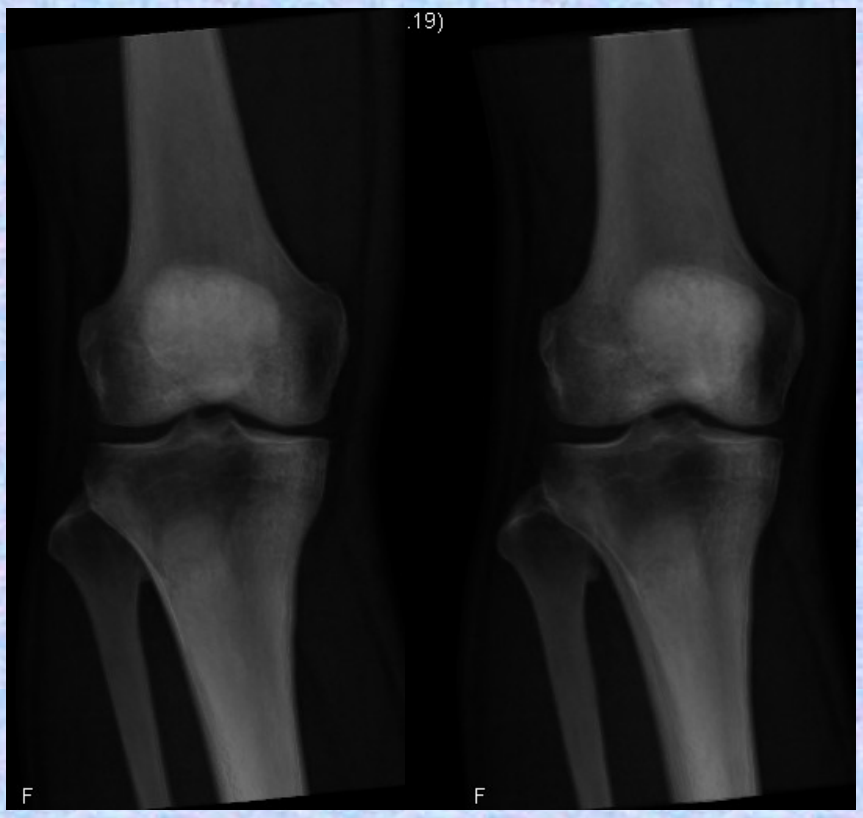

Copyrighter : Hiroo Segawa. E-mail hiroo423@yahoo.co.jp

Copyrighter : Hiroo Segawa.　E-mail　hiroo423@yahoo.co.jp

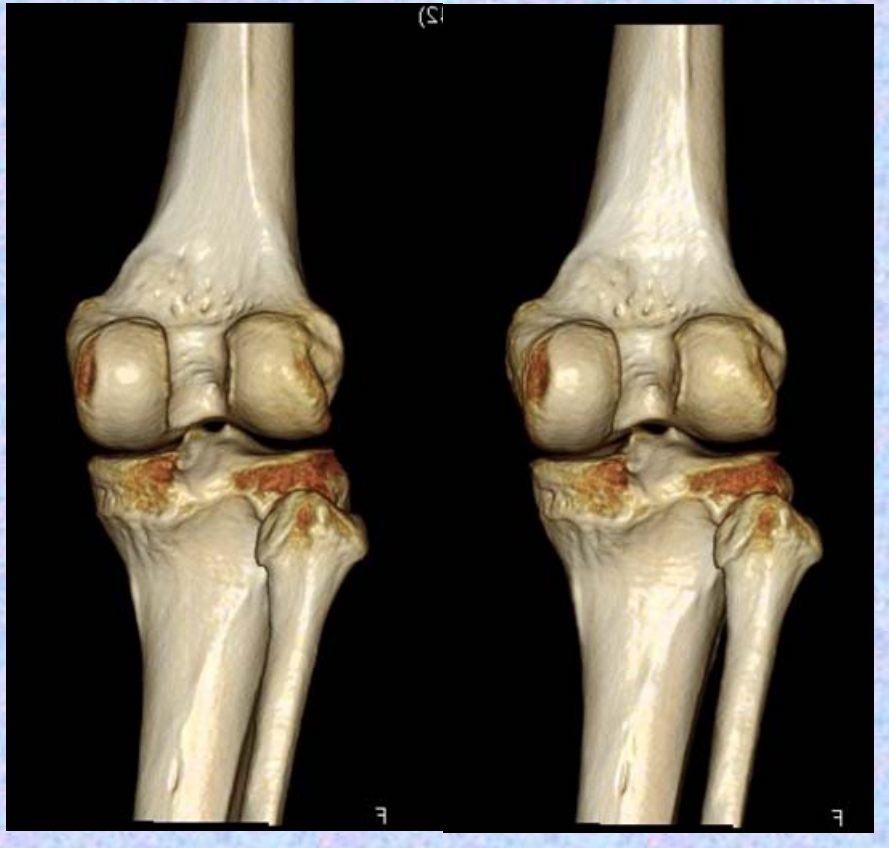

Copyrighter : Hiroo Segawa. E-mail hiroo423@yahoo.co.jp

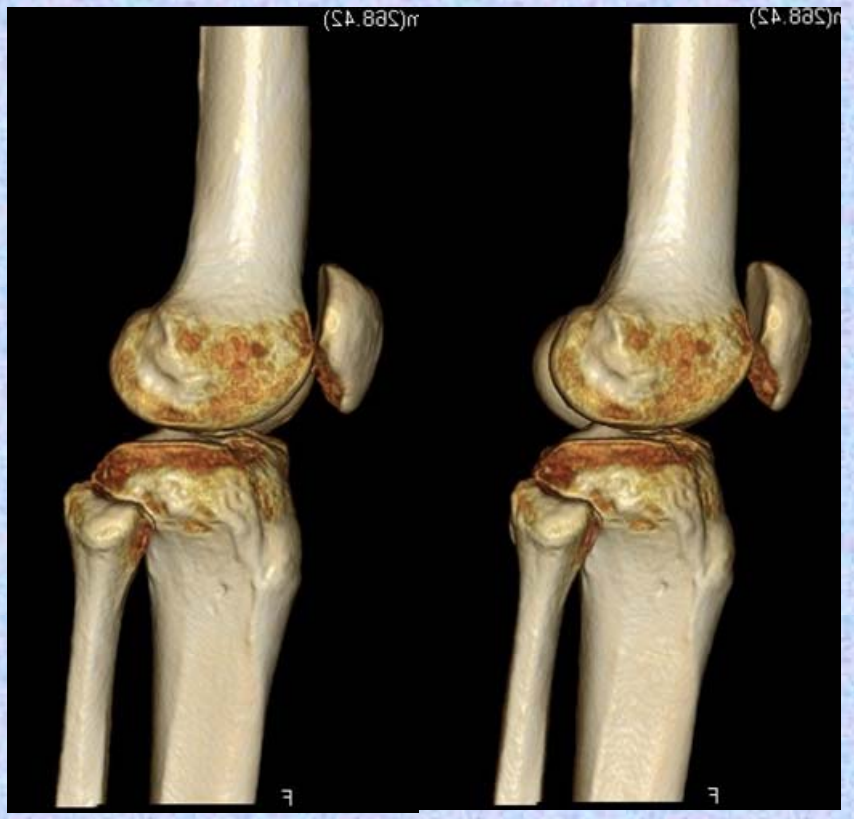

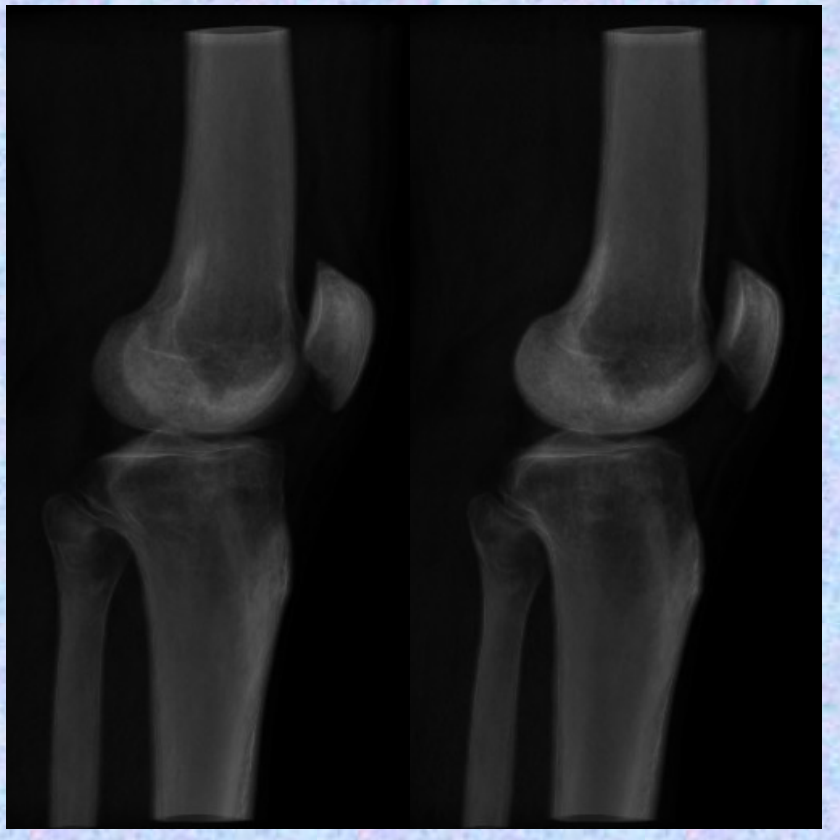

Copyrighter : Hiroo Segawa. E-mail hiroo423@yahoo.co.jp

Copyrighter : Hiroo Segawa.　E-mail　hiroo423@yahoo.co.jp

Copyrighter : Hiroo Segawa. E-mail hiroo423@yahoo.co.jp

Copyrighter : Hiroo Segawa.　E-mail　hiroo423@yahoo.co.jp

Copyrighter : Hiroo Segawa. E-mail hiroo423@yahoo.co.jp

Copyrighter : Hiroo Segawa. E-mail hiroo423@yahoo.co.jp

骨標本X線3D解剖図作成に関して

2013年下記の背景から骨標本を利用した3D解剖図を作成しました。

（背景）

“放射線検査の現場では、たくさんの骨が重なり合いX線画像として描出される骨X線解剖画像を日々観察しているため、私たち検査に関わるスタッフは、実際の骨本体の正確な解剖を誤解しそうになります。さらに、X線画像において、骨吸収の少ない骨等は、画像として写らず理解しづらかったり、他の周りの骨と重なるX線画像のため、X線画像上に骨の形として正確に見ることができなかったりする場合が多々存在すると思います。これらの理由でそれぞれの骨の構造を誤解することもあります。

私が放射線技師の学生の時代は、医学部の学生さんが必修項目で学んでいる今回**香川大学組織細胞生物学教授荒木伸一先生**からお借りした”**人体骨標本**”では学ぶことができず、市販の医学書や、イラスト等で学びとり、実際の臨床に応用していくしかありませんでした。このため、例えば、肩甲骨棘撮影や、尺骨神経溝撮影、頸椎開口撮影、視神経管撮影など、撮影角度や形態のイメージがつかめず、立体感のない医学書、撮影マニュアルを元に試行錯誤撮影し、患者それぞれに適した撮影をしてきました。

今回利用できるようになった**人体骨標本**のおかげで、今まで学んできた医学書の一部、もやもやしていた骨に対する感覚がスッキリしただけでなく、約28年X線画像を撮り続けてきた私自身が（医学書を一生懸命学んできたつもりだったのですが）、人体骨に対する多くの誤解や発見、再確認をすることができ、想像以上の感動を与えてもらいました。

これらの感動を放射線検査に携わる少しでも多くのスタッフの皆様に味わっていただければと、荒木伸一先生の御理解と御了解そして御指導を得て、**骨標本3D解剖図**を作成することができました。多くの教育施設や、臨床現場で、**骨標本3D解剖図**を利用していただき、実際の人体骨を学ぶ一助となり、より良い検査の向上に繋がれば幸いと感じています。“

上記で理由から作成した骨標本3D解剖図で、骨の実際の構造を知り、X線撮影を行えるようになりました。しかし、骨のX線画像は骨の厚さによるX線吸収差で描出されるため、**一つ一つの骨標本が実際にどのようなX線画像に変化するか**は、骨標本のみでは判断できませんでした。そこで、3D骨標本と比較できる**骨標本X線3D解剖図**を作り、**骨表面の構造かつ骨のX線の構造**を理解できるように解剖図を作成しました。**実際に目の前に見える骨の構造が、どのようなX線画像になるか**、臨床、教育の観点から利用してください。

最後に**今回も**、私たち放射線技師のためにこころよく**人体骨標本**をお貸しいただいた**香川大学組織細胞生物学教授荒木伸一先生**に心から感謝するとともに、今後も、ご指導を頂きながら、よりわかりやすい解剖図、一人でも多くのスタッフに利用していただける解剖図に育てていきたいと考えています。

香川大学医学部附属病院放射線部　放射線部　勢川博雄　　2014.12月
E-mail　hiroo423@yahoo.co.jp

骨標本X線ステレオ眼鏡（赤青ﾒｶﾞﾈ）3D解剖図作成に関して

　　ステレオ3D解剖図は、ステレオ視できないスタッフにとって、骨解剖を立体感で理解することができない現状がありました。
　しかし、立体視のできないスタッフから、stereo eye社のソフトで画像を作り直すと、赤青眼鏡で、3D映画を見るときのように、だれでも立体視ができるとアドバイスを受け、すべての画像をステレオ赤青眼鏡用に作成しなおし、ステレオ赤青眼鏡3D解剖図として作成しなおしました。
　立体視ができるスタッフは、今まで通り、ステレオ解剖図が利用でき、立体視できないスタッフは、ステレオ赤青眼鏡3D解剖図が利用できるように工夫しました。
　学生教育、血管撮影担当者教育、新人教育,スタッフ教育等に利用していただき、ご要望、ご教導いただけらば下記のアドレスにぜひご教導いただければ幸いです。

　医療スタッフがだれでも利用できる、臨床に必要な、教育に必要な解剖図、しかも、実際の臨床画像等を利用し発信する解剖図を第一解剖学荒木先生のご指導の下に、今後も創り続けていきたいと願っています。
　臨床検査をするスッタッフから考え必要な解剖、患者さんを検査するスタッフから考えて必要な解剖、そのスタッフでなければ気づけなかった新しい角度からの解剖図等を創り、臨床現場、教育現場、診療現場に貢献できる解剖図をめざして、利用していく皆さんとともに育てていきたいと考えます。
　この解剖図を利用したいたくさんスタッフが、無償で利用していただける、しかも現場で利用しやすい解剖図を一緒に創ってください。ご協力よろしくお願いたします。
　最後に今回も、私たち放射線技師のためにこころよく人体骨標本をお貸しいただいた香川大学組織細胞生物学教授荒木伸一先生に心から感謝するとともに、今後も、ご指導を頂きながら、よりわかりやすい解剖図、一人でも多くのスタッフに利用していただける解剖図に育てていきたいと考えています。

2016年　6月　8日

香川大学医学部附属病院放射線部　放射線部　勢川博雄
E-mail　hiroo423@yahoo.co.jp